K8304


22900245992

Med
K8304

ANATOMISCHER ATLAS

Dr. med Alfred Mendelson
prakt. Arzt
Berlin W. 30, Schwäbischestr. 7
Tel. Lützow 3082

FÜR STUDIERENDE UND ÄRZTE

UNTER MITWIRKUNG VON

PROFESSOR DR. ALOIS DALLA ROSA

HERAUSGEGEBEN VON

DR. CARL TOLDT

K. K. HOFRATH, O. Ö. PROFESSOR DER ANATOMIE AN DER UNIVERSITÄT WIEN

DRITTE, VERMEHRTE UND VERBESSERTE AUFLAGE

DRITTE LIEFERUNG

D. DIE MUSKELLEHRE

(FIGUR 490—640, UND REGISTER)

URBAN & SCHWARZENBERG

BERLIN
N., FRIEDRICHSTRASSE 105 b

WIEN
I., MAXIMILIANSTRASSE 4

1903.

Alle Rechte vorbehalten.

GESAMMT-INHALT

DER DRITTEN AUFLAGE:

1. Lieferung:

A. **Die Gegenden des menschlichen Körpers.**

B. **Die Knochenlehre.** (Figur 1—377 und Register.)

Preis: **8** M. = **9** *K* **60** *h* geh.; **9** M. **20** Pf. = **11** *K* **04** *h* gebdn.

2. Lieferung:

C. **Die Bänderlehre.** (Figur 378—489 und Register.)

Preis: **5** M. = **6** *K* geh.; **6** M. **20** Pf. = **7** *K* **44** *h* gebdn.

3. Lieferung:

D. **Die Muskellehre.** (Figur 490—640 und Register.)

Preis: **7** M. = **8** *K* **40** *h* geh.; **8** M. **20** Pf. = **9** *K* **84** *h* gebdn.

4. Lieferung:

E. **Die Eingeweidelehre.** (Figur 641—932 und Register.)

Preis: **8** M. = **9** *K* **60** *h* geh.; **9** M. **20** Pf. = **11** *K* **04** *h* gebdn.

5. Lieferung:

F. **Die Gefässlehre.** (Figur 933—1123 und Register.)

Preis: **12** M. = **14** *K* **40** *h* geh.; **13** M. **20** Pf. = **15** *K* **84** *h* gebdn.

6. Lieferung:

G. **Die Nervenlehre.**

H. **Die Lehre von den Sinneswerkzeugen.** (Fig. 1124 bis 1505 und Register.)

Preis: **15** M. = **18** *K* geh.; **16** M. **20** Pf. = **19** *K* **44** *h* gebdn.

Preis des completen Werkes:

55 M. = **66** *K* geh.; **62** M. **20** Pf. = **74** *K* **64** *h* gebdn.

MYOLOGIA.

DIE MUSKELLEHRE.

35050692

WELLCOME INSTITUTE LIBRARY
Coll. welMOmec
Call No. QS

ALLGEMEINE VERHÄLTNISSE

DER MUSKELN.

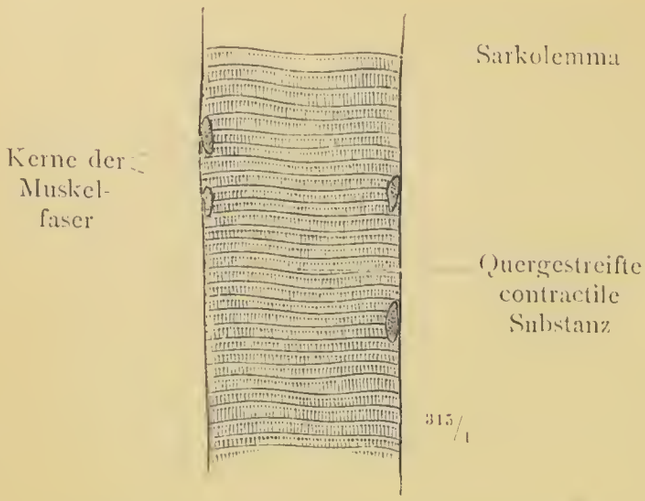

Fig. 490. Ein Stück einer isolirten quergestreiften Muskelfaser.

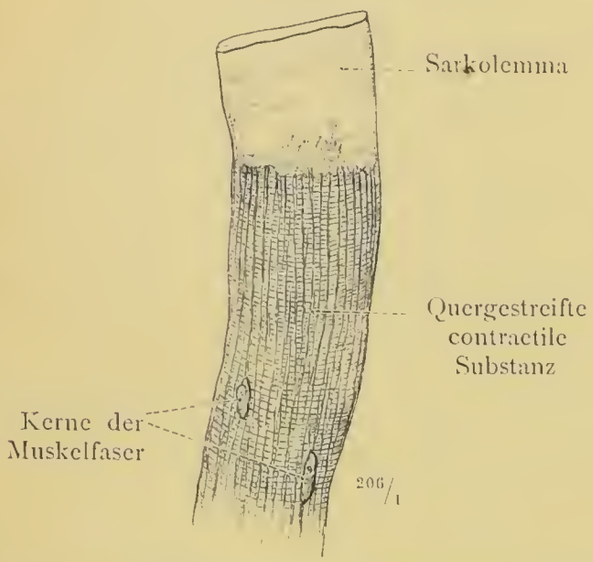

Fig. 491. Ein Stück einer isolirten quergestreiften Muskelfaser, deren Sarkolemma eine Strecke weit entleert ist.

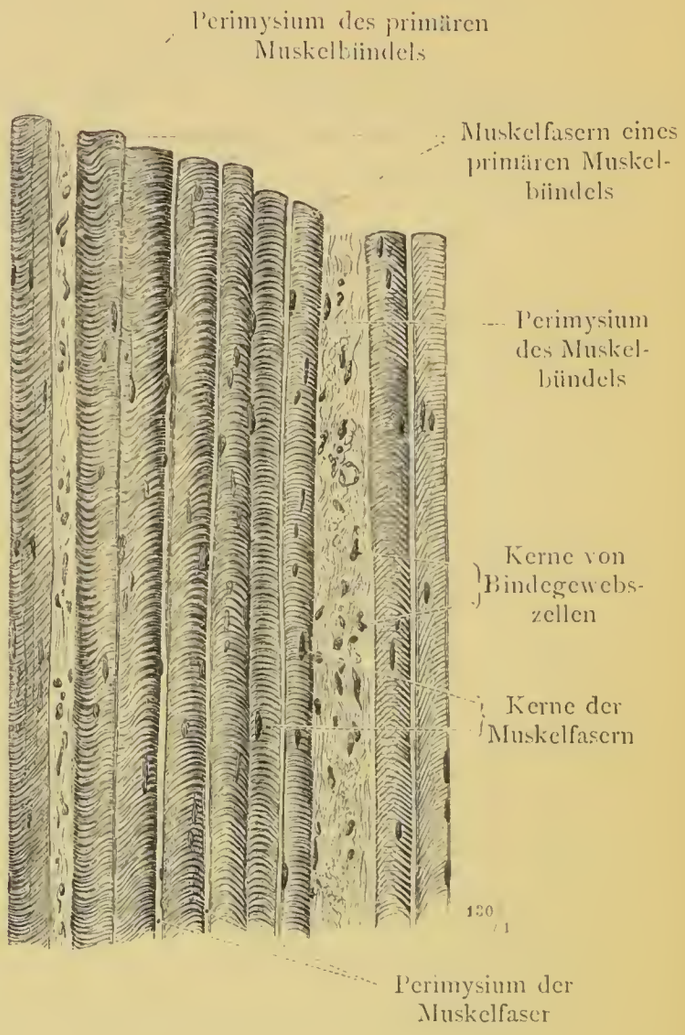

Fig. 492. Muskelfaserbündel aus einem Längsschnitt durch den M. sartorius des Menschen nach Härtung desselben in Pikrinsäure.

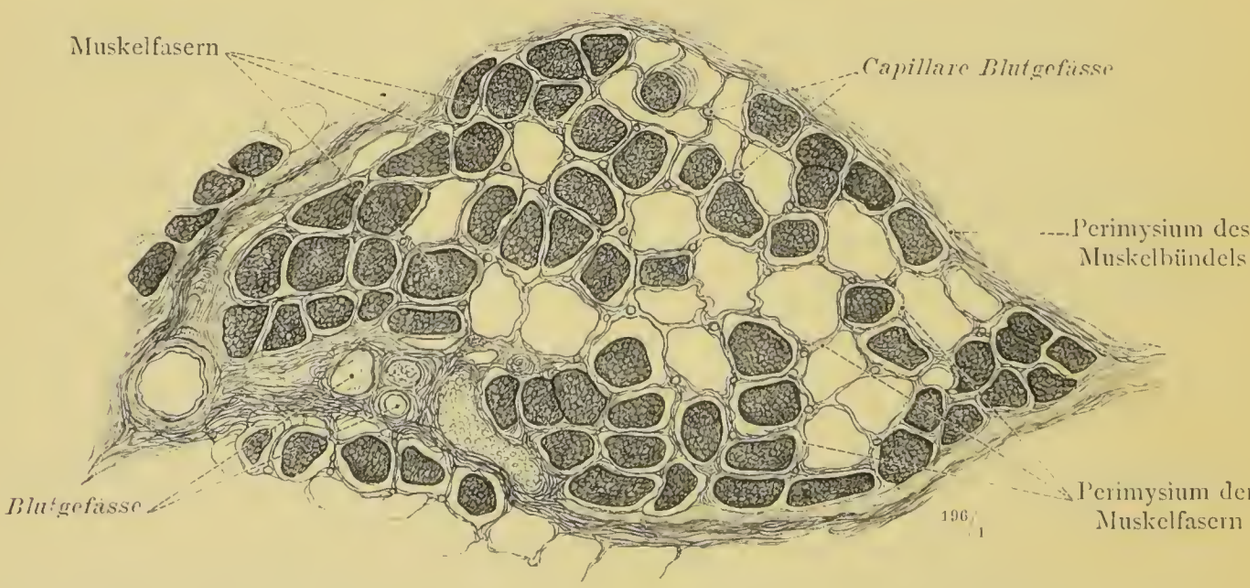

Fig. 493. Muskelfaserbündel im Querschnitt. Ein Theil der Muskelfasern ist herausgefallen. In den Perimysien der Muskelfasern sieht man allenthalben die Querschnitte von capillaren Blutgefässen. — Aus einem Querschnitte durch den M. sartorius des Menschen nach Härtung desselben in Pikrinsäure und Alkohol.

Elementartheile und Aufbau des Muskels.

Fig. 494. Schematische Darstellung des Verhältnisses der Muskelfasern zu ihrem Perimysium.

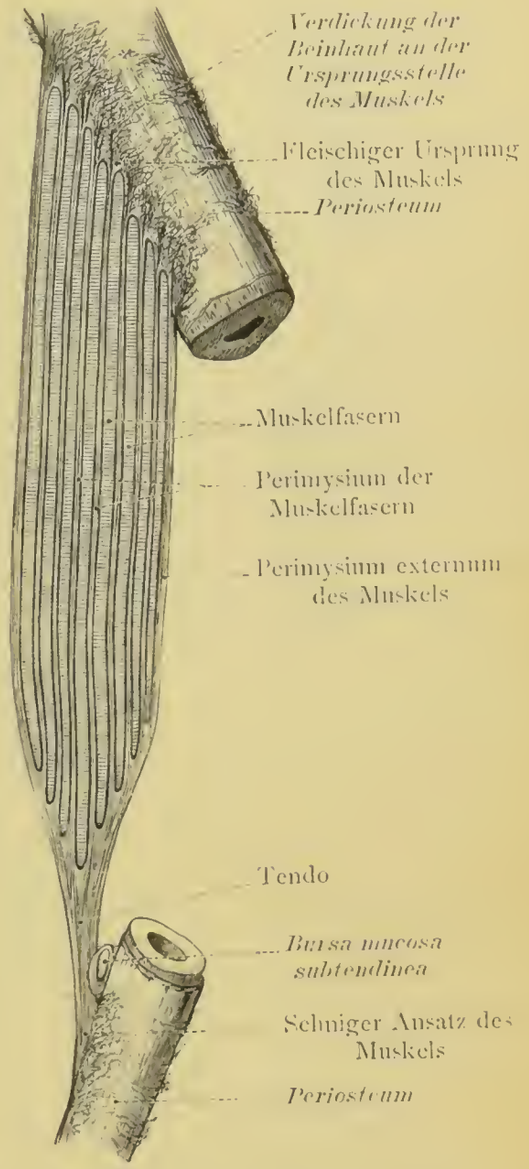

Fig. 495. Schematische Darstellung der Beziehungen der Perimysien zu Ursprung und Ansatz des Muskels, beziehungsweise zur Sehne.

Fig. 496. Querschnitt durch den M. sartorius eines neugeborenen Kindes. Primäre und secundäre Muskelfaserbündel.

Aufbau des Muskels.

Fig. 497. M. fusiformis, spindelförmiger Muskel.



Fig. 498. M. unipennatus, einfach gefiederter Muskel.

Fig. 499. M. bipennatus, doppelt gefiederter Muskel.

Fig. 500. M. biceps, zweiköpfiger Muskel.

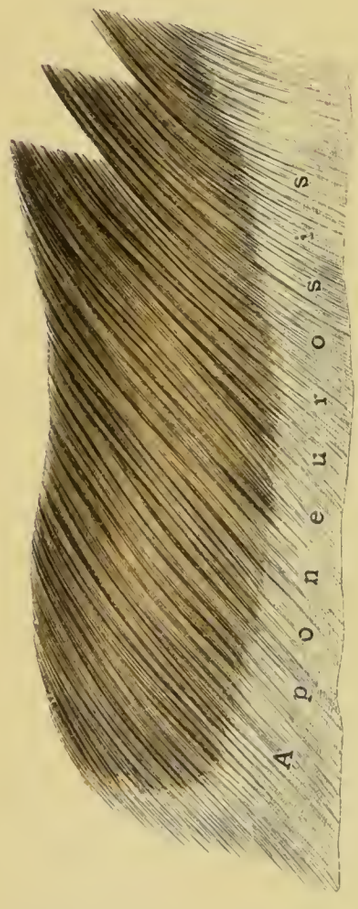

Fig. 501. Breiter Muskel.

Fig. 502. Riemenförmiger Muskel.

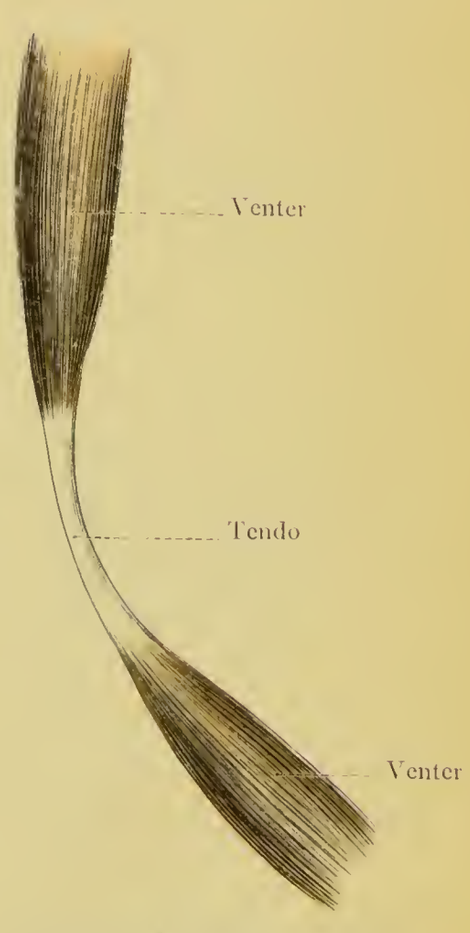

Fig. 503. M. biventer, zweibäuchiger Muskel.

Die wichtigsten Formen der Muskeln.

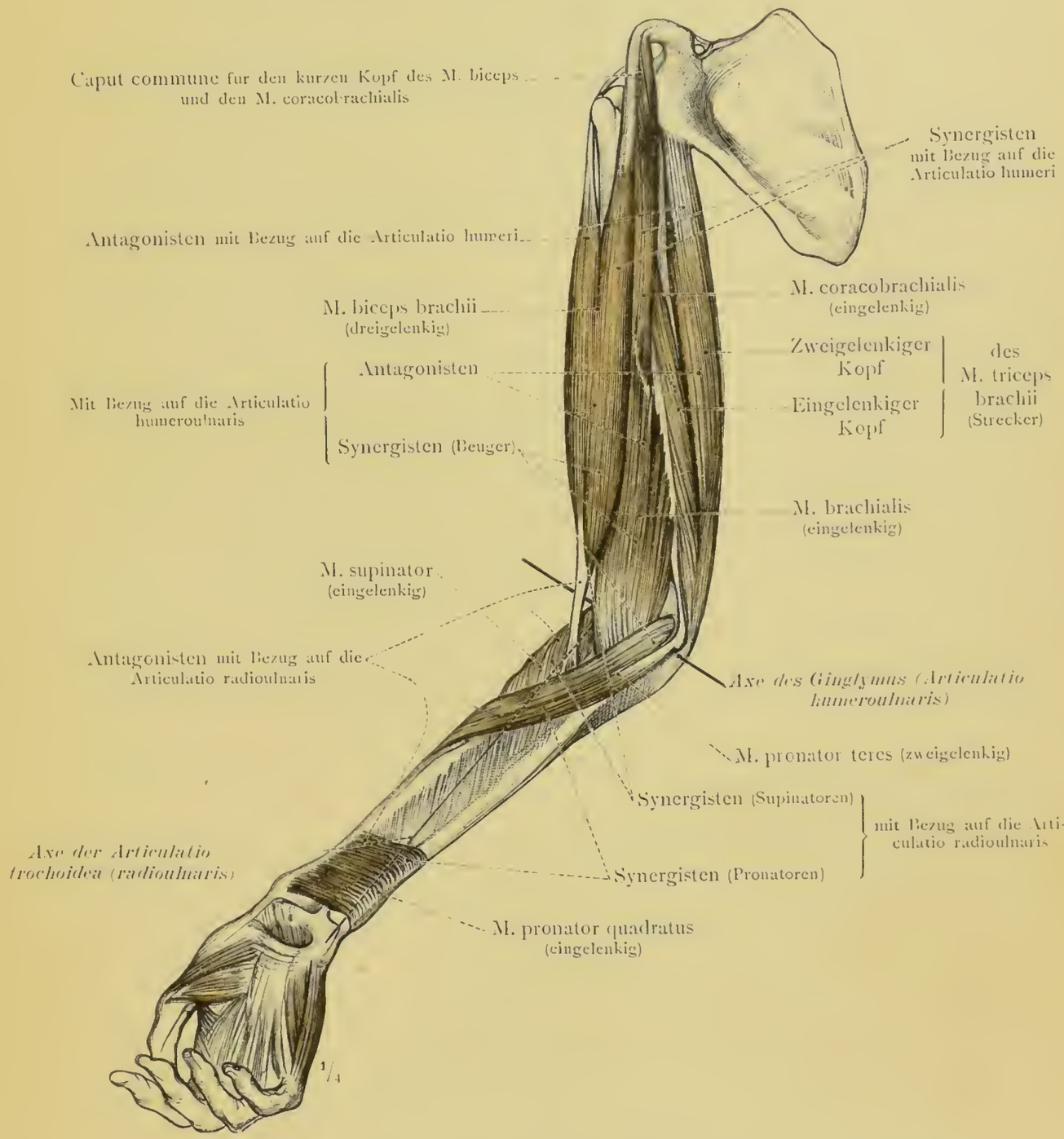

Fig. 504. Die Muskeln des Oberarmes und die Drehmuskeln des Unterarmes als Beispiele für die Beziehungen verschiedener Muskeln zu einem oder zu mehreren Gelenken (eingelenkige, zwei- und mehrgelenkige Muskeln), sowie für das Zusammen- oder Entgegenwirken der Muskeln in Bezug auf ein bestimmtes Gelenk (Synergisten und Antagonisten).

Beziehungen der Muskeln zu den Gelenken.

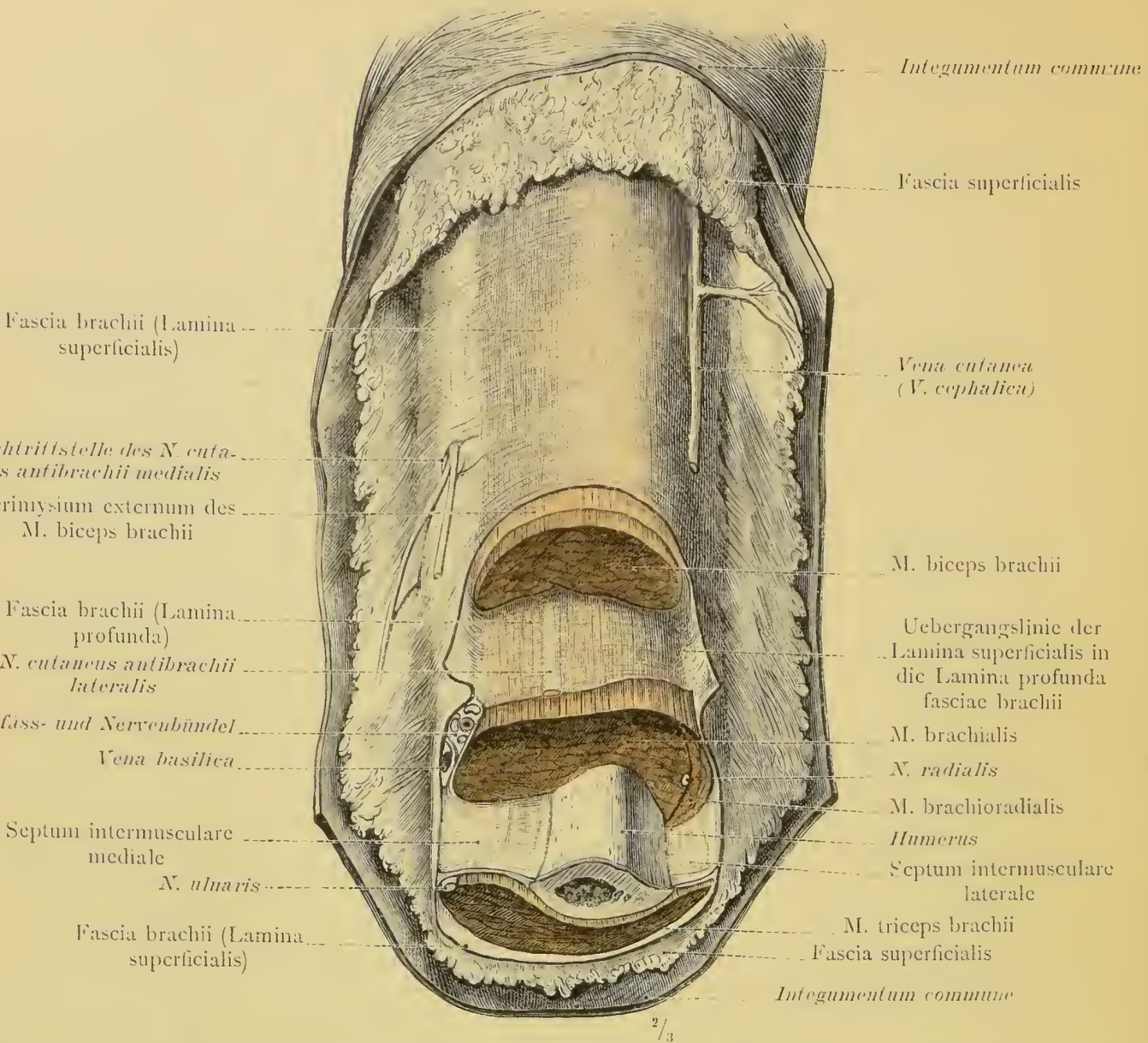

Fig. 505. Fascia, Muskelbinde. Beziehung der Muskelbinde zu der Gruppirung der Muskeln und zum Knochen. Septum intermusculare. Fascia superficialis. (Fascia brachii von rechts. Die einzelnen Muskeln sind sammt der Muskelbinde im unteren Drittheil des Oberarmes stufenweise quer durchschnitten.)

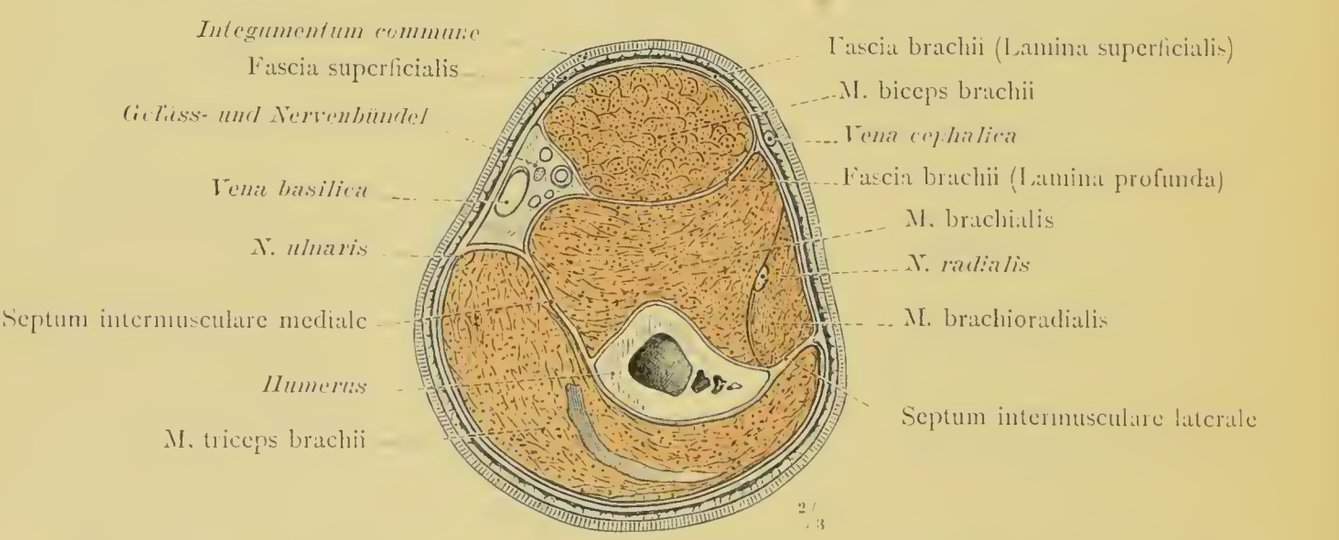

Fig. 506. Die Gruppirung der Muskeln am Oberarm und ihr Verhältnis zur Muskelbinde. (Querdurchschnitt durch den rechten Oberarm, nahe dem unteren Ende desselben; proximale Schnittfläche. Halbschematisch.)

MUSCULI TRUNCI.

DIE MUSKELN DES RUMPFES.

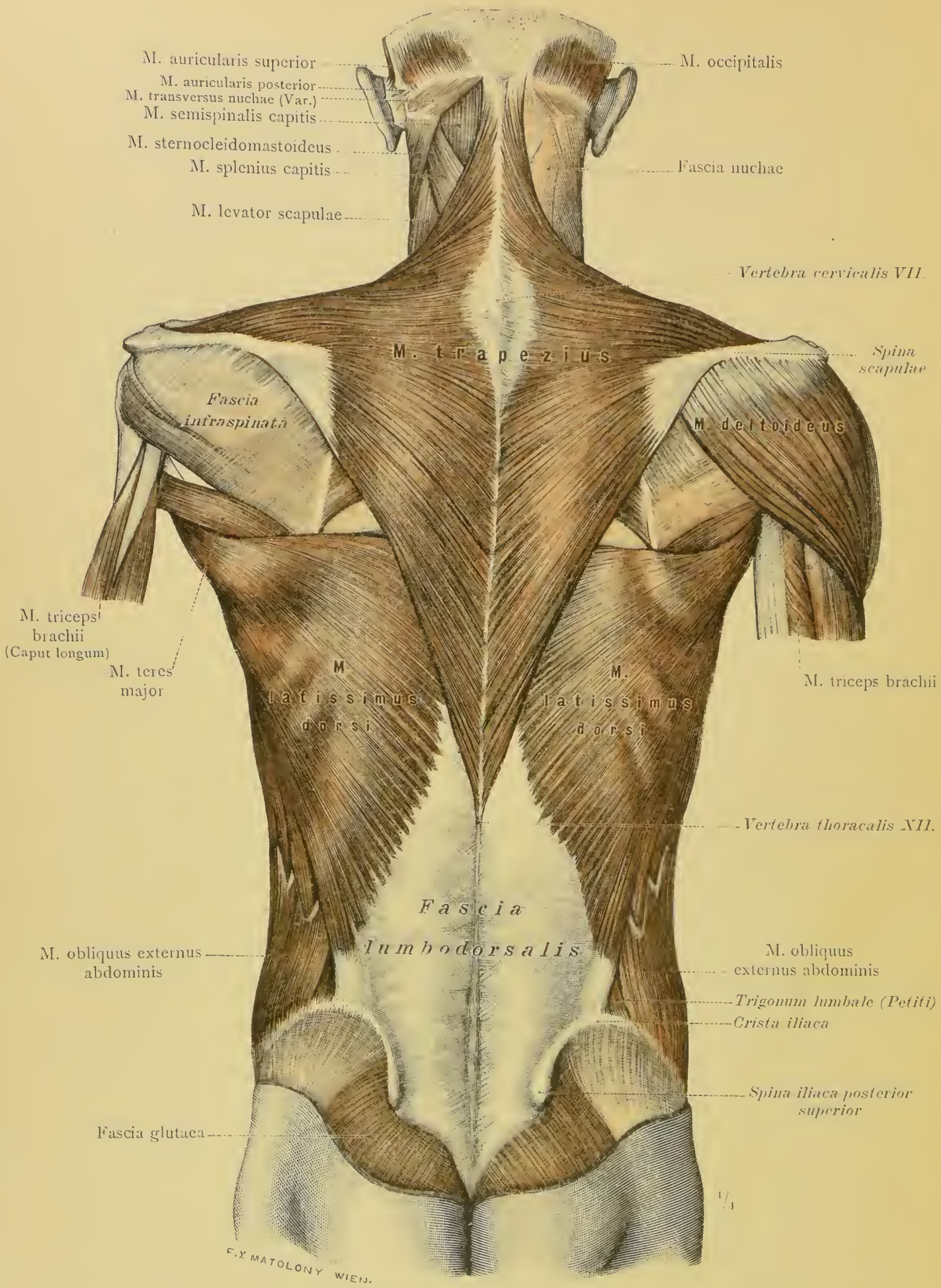

Fig. 507. Erste (oberflächliche) Schichte der Rückenmuskeln (breite Rückenmuskeln): M. trapezius, Kapuzenmuskel; M. latissimus dorsi, breitester Rückenmuskel. Fascia lumbodorsalis.

Musculi dorsi, Rückenmuskeln.

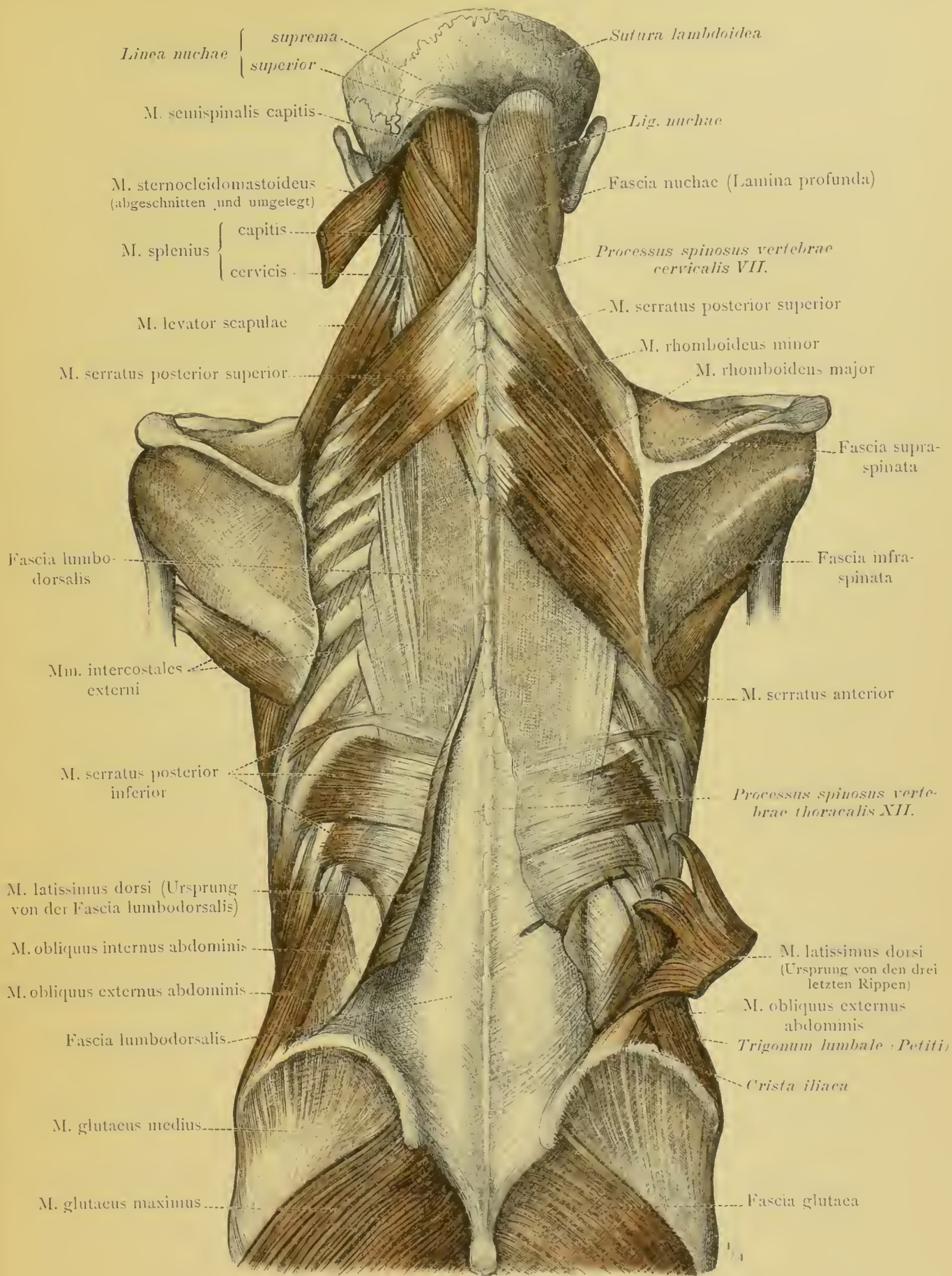

Fig. 508. Zweite Schichte der Rückenmuskeln (breite Rückenmuskeln), durch Abtragung des M. latissimus dorsi und des M. trapezius dargestellt; links sind überdies die Mm. rhomboidei, major und minor entfernt worden. Mm. rhomboidei, major und minor, die rautenförmigen Muskeln; Mm. serrati posteriores, superior und inferior, die hinteren sägeförmigen Muskeln; M. levator scapulae, der Aufheber des Schulterblattes. Fascia lumbodorsalis.

Musculi dorsi, Rückenmuskeln.

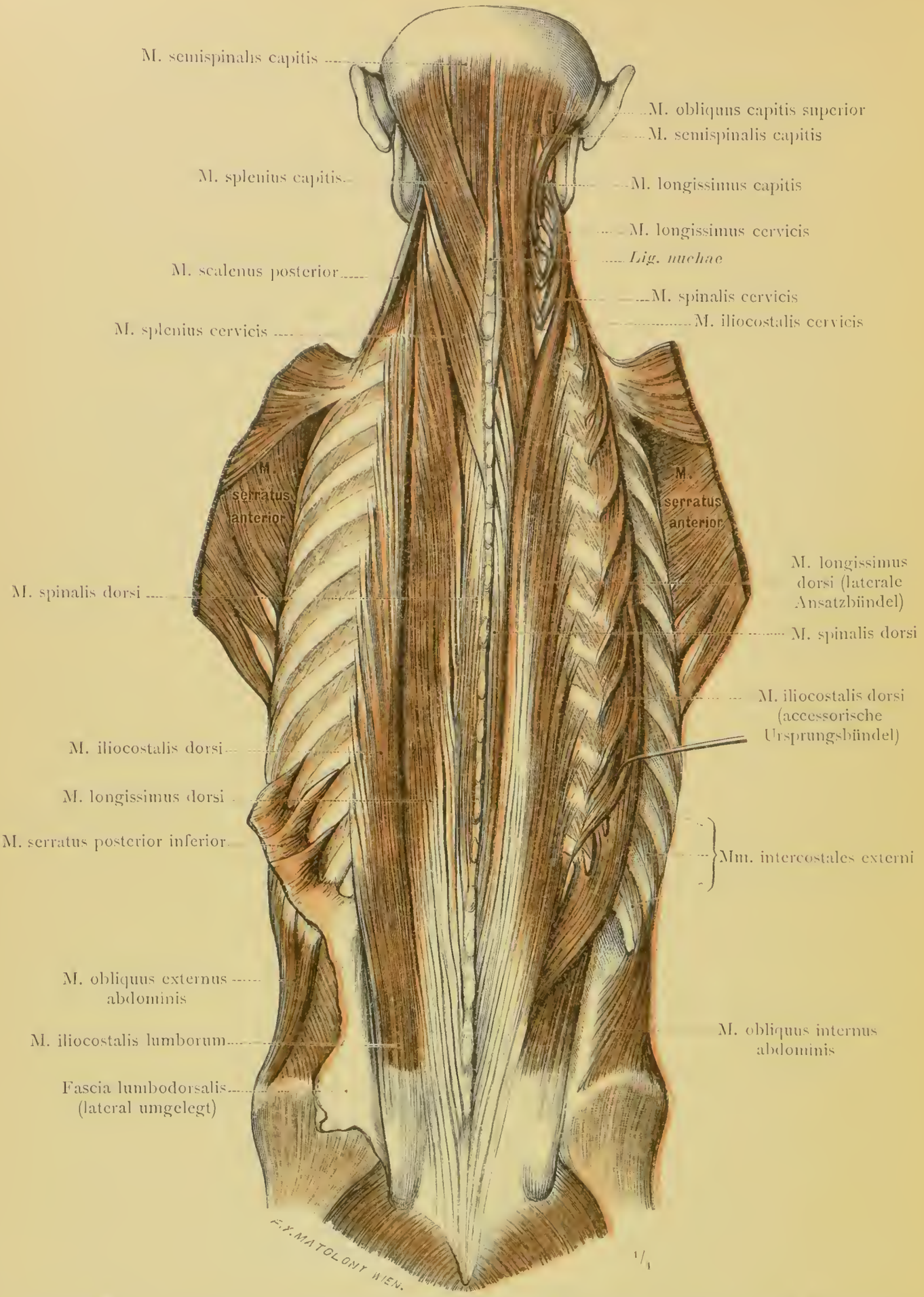

Fig. 509. Dritte Schichte der Rückenmuskeln (lange Rückenmuskeln), durch Abtragung der ersten und zweiten Schichte und der Fascia lumbodorsalis dargestellt; rechts ist der M. iliocostalis lateral abgezogen. M. sacrospinalis, der gemeinsame Rückgratstrecker mit seinen beiden Antheilen, dem M. iliocostalis, Darmbeinrippenmuskel, und dem M. longissimus, längster Rückenmuskel; M. spinalis, Dornmuskel; M. splenius, Bauschmuskel.

Musculi dorsi, Rückenmuskeln.

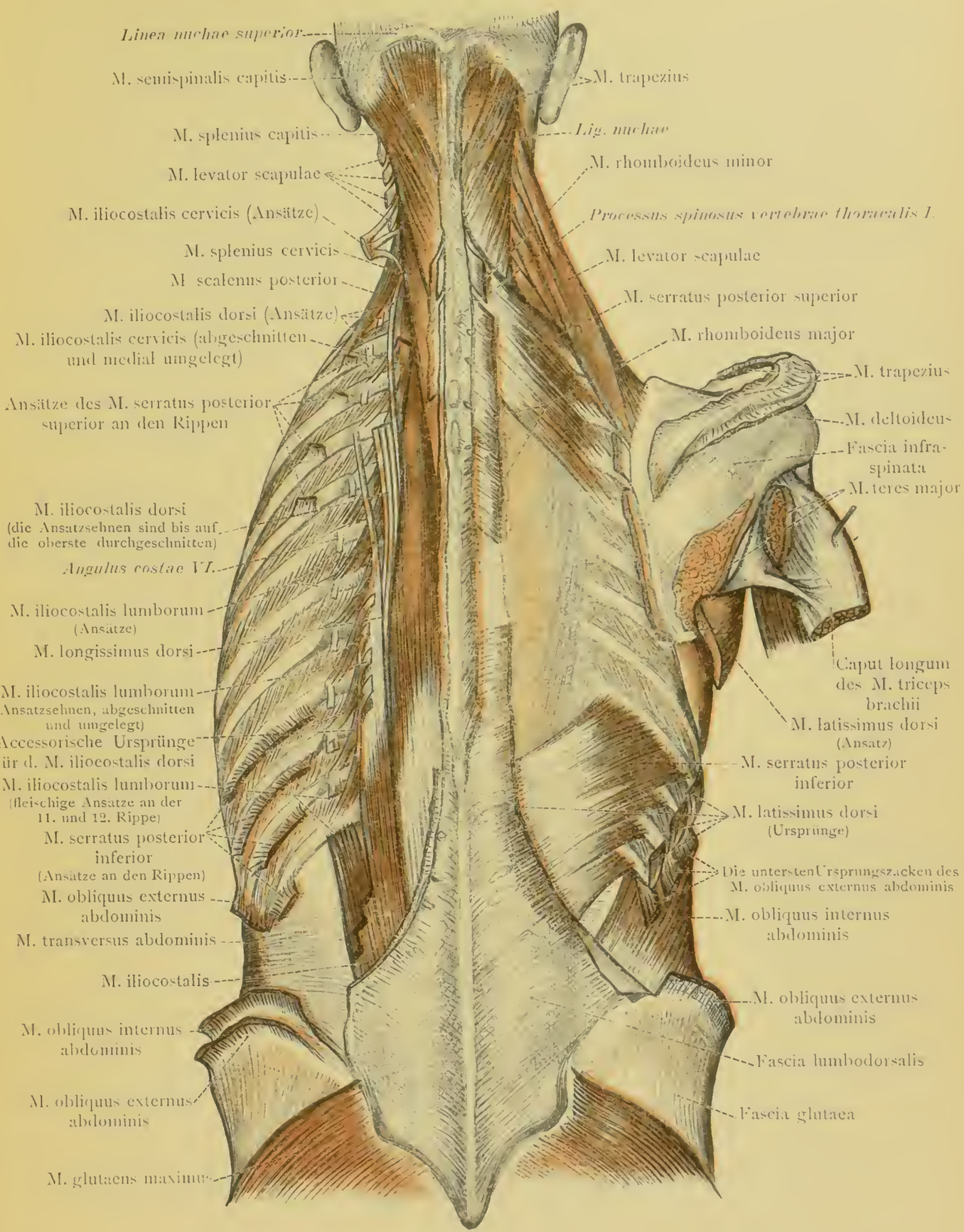

Fig. 510. Die drei Abschnitte des M. iliocostalis, die Ansätze und die accessorischen Ursprungsbündel desselben durch theilweise Abtragung des Muskels dargestellt. M. levator scapulae, M. splenius capitis und M. splenius cervicis. M. serratus posterior superior und M. serratus posterior inferior. Der letztere zeigt in diesem Falle hinsichtlich der Breite seiner Zacken wesentlich andere Verhältnisse, wie in Fig. 508.

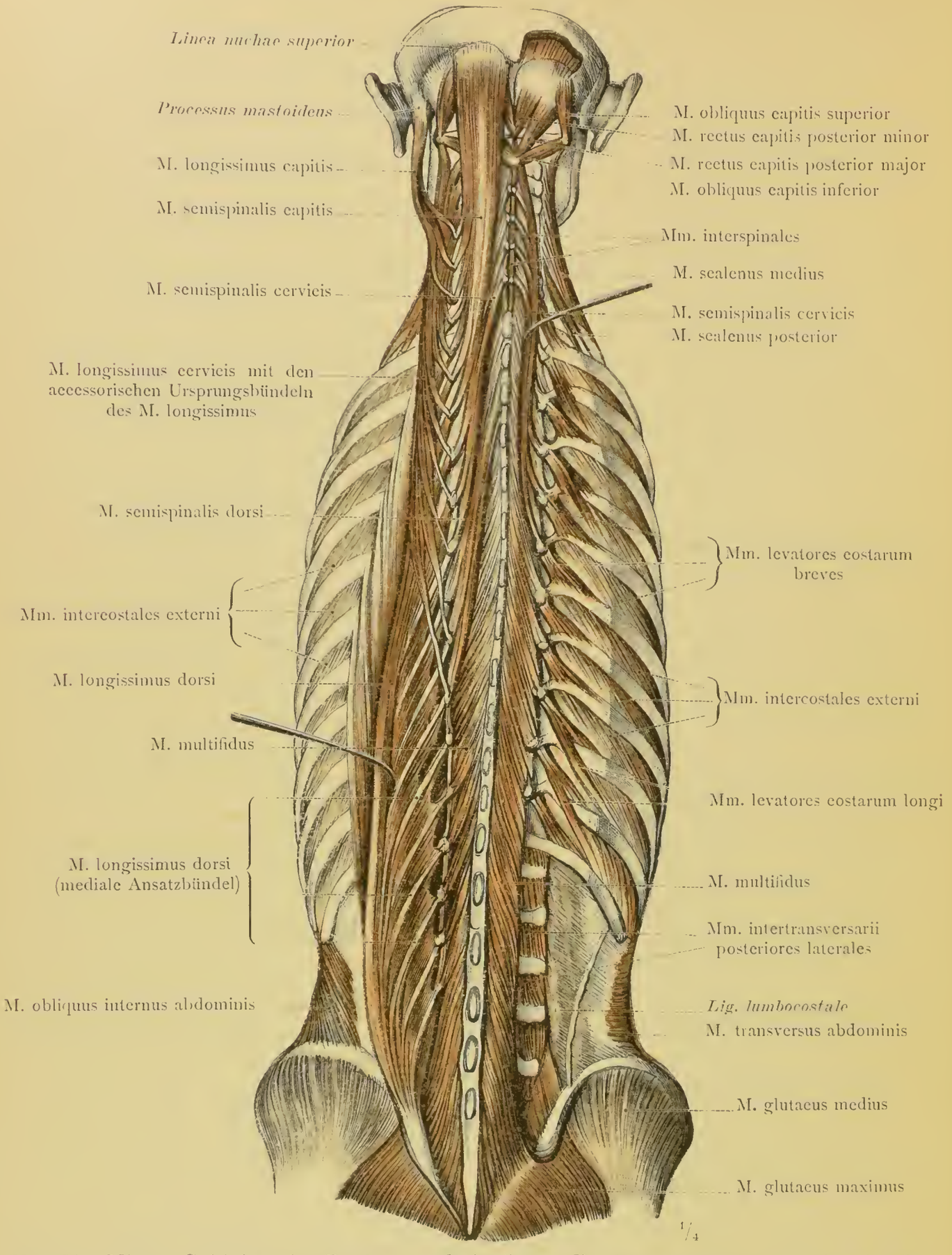

Fig. 511. Vierte Schichte der Rückenmuskeln (lange Rückenmuskeln); links ist der M. longissimus lateral abgezogen, um seine accessorischen Ursprungsbündel und seine Ansatzzacken an den Querfortsätzen der Wirbel zur Ansicht zu bringen; rechts ist der M. sacrospinalis ganz abgetragen; M. semispinalis, Halbdornmuskel; M. multifidus, vielgetheilter Muskel. Bezüglich der Ansätze des M. longissimus an den Lendenwirbeln, sowie an der 11. und 12. Rippe vergleiche man die Fig. 392.

Musculi dorsi, Rückenmuskeln.

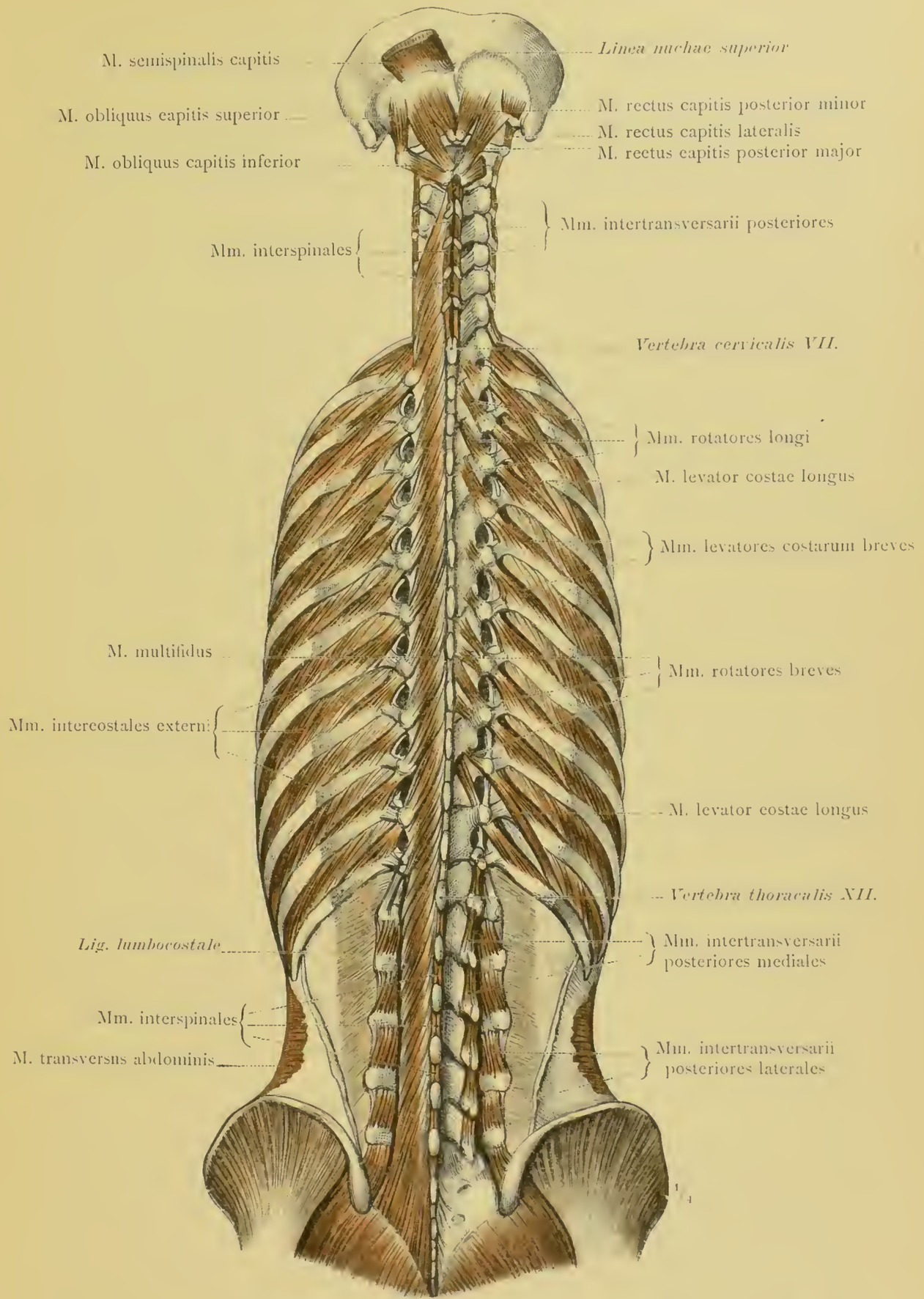

Fig. 512. Fünfte, tiefste Schichte der Rückenmuskeln (kurze Rückenmuskeln): Mm. rotatores, Drehmuskeln der Wirbel; Mm. interspinales, Zwischendornmuskeln; Mm. intertransversarii, Zwischenquerfortsatzmuskeln; Mm. levatores costarum, Rippenheber. Die kurzen Drehmuskeln des Kopfes.

Musculi dorsi, Rückenmuskeln.

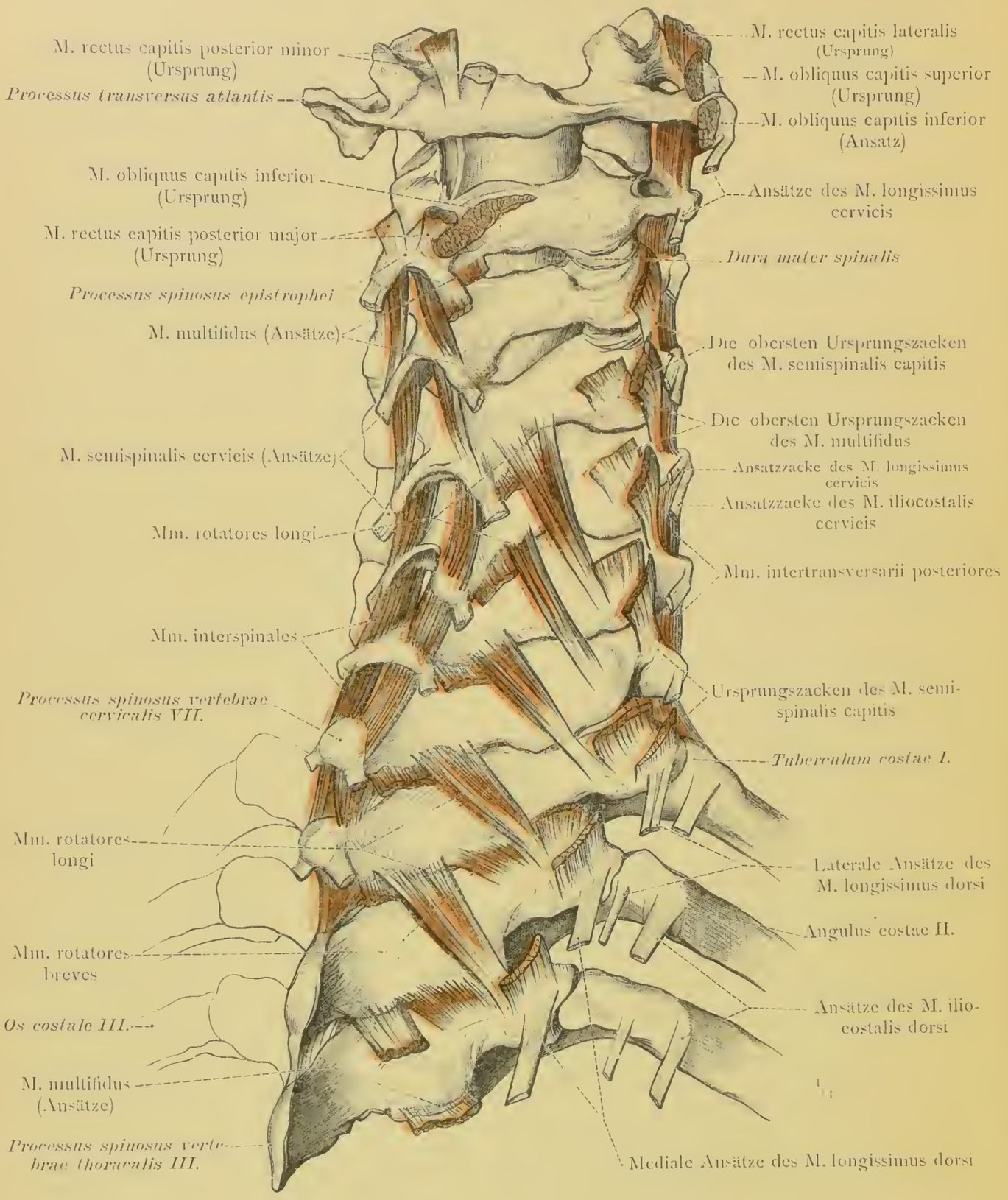

Fig. 513. Ursprünge und Ansätze der langen und kurzen Rückenmuskeln in der Hals- und oberen Brustgegend. Ursprungsstellen der hinteren kurzen Drehmuskeln des Kopfes. Mm. interspinales. Mm. intertransversarii posteriores. Mm. rotatores, longi und breves.

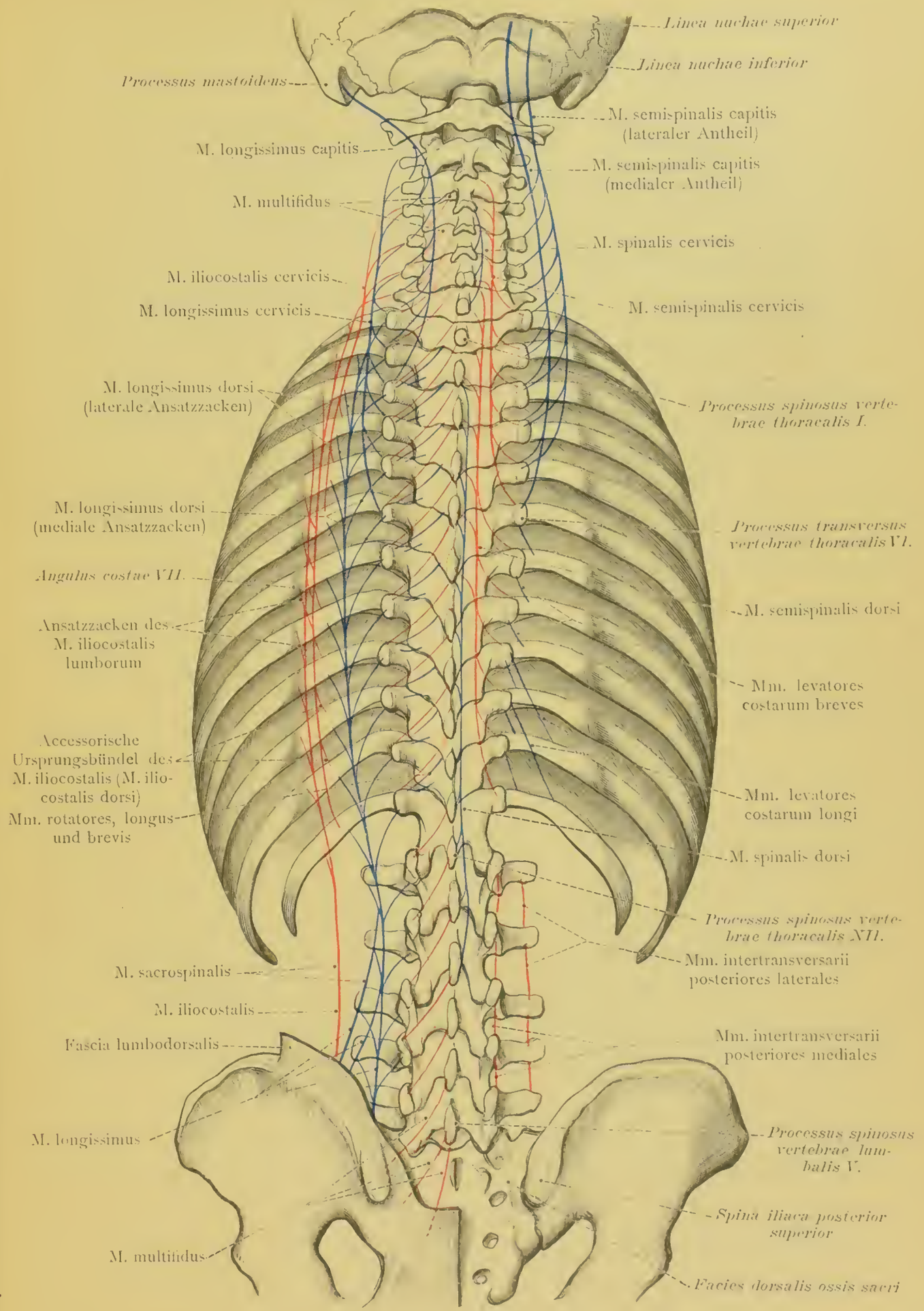

Fig. 514. Schema des Ursprunges und der Ansätze der langen und kurzen Rückenmuskeln.

Musculi dorsi, Rückenmuskeln.

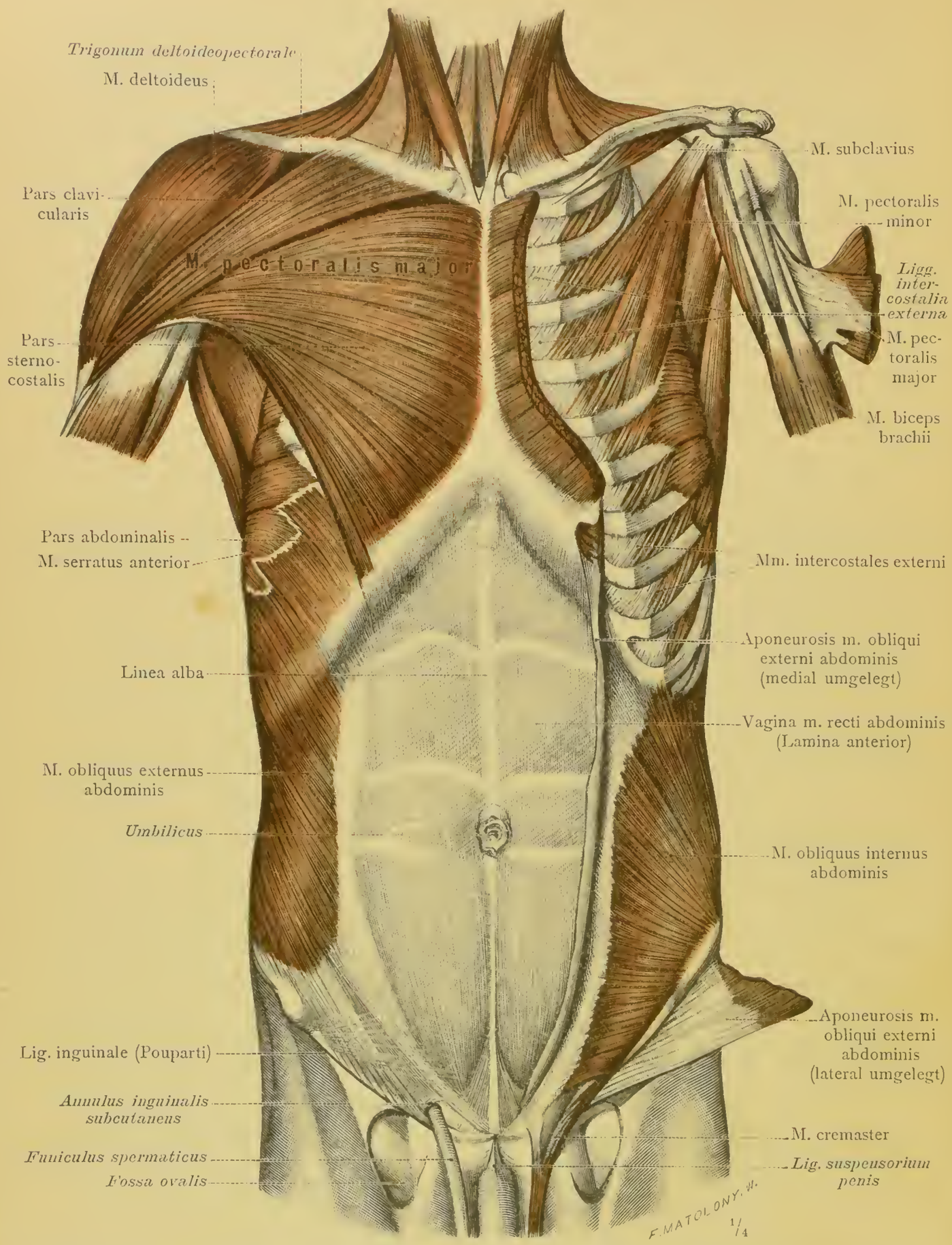

Fig. 515. Von den Brust- und Bauchmuskeln ist auf der rechten Körperseite die oberflächliche, auf der linken die nächst tiefere Schichte dargestellt. Mm. pectorales, major und minor, der grosse und kleine Brustmuskel; M. subclavius, Unterschlüsselbeinmuskel; Mm. obliqui, externus und internus abdominis, der äussere und innere schiefe Bauchmuskel.

Musculi thoracis et abdominis, Brust- und Bauchmuskeln.

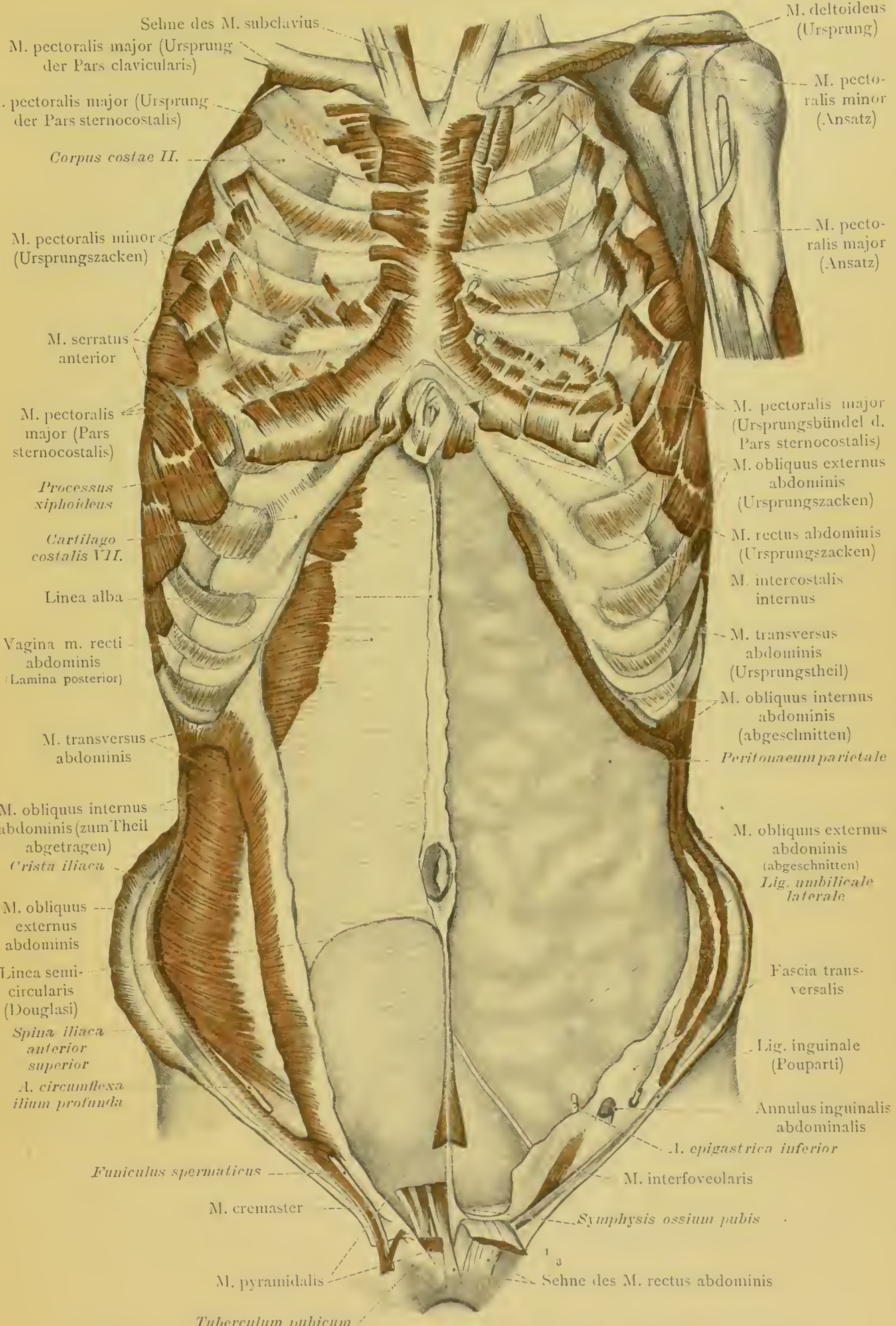

Fig. 516. Ursprungs- und Ansatzverhältnisse der Brust- und Bauchmuskeln.

Musculi thoracis et abdominis, Brust- und Bauchmuskeln.

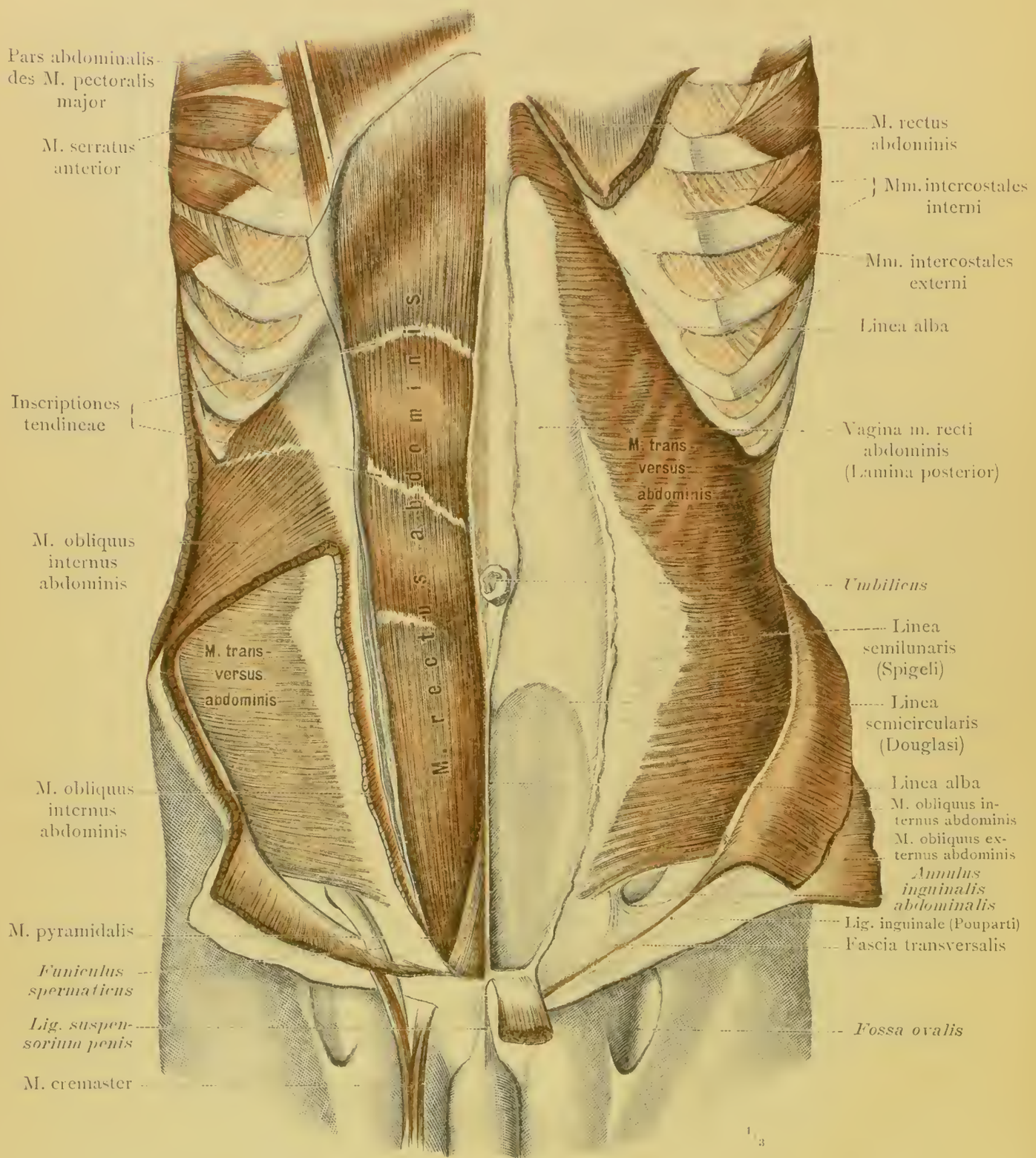

Fig. 517. Die Schichtenfolge der Bauchmuskeln, durch theilweise Abtragung der oberflächlichen Schichten dargestellt. Durch Entfernung des M. rectus der linken Körperseite ist das hintere Blatt der Vagina m. recti abdominis zur Ansicht gebracht. M. rectus abdominis, der gerade Bauchmuskel; M. transversus, der quere Bauchmuskel; M. pyramidalis, der pyramidenförmige Muskel.

Musculi abdominis, Bauchmuskeln.

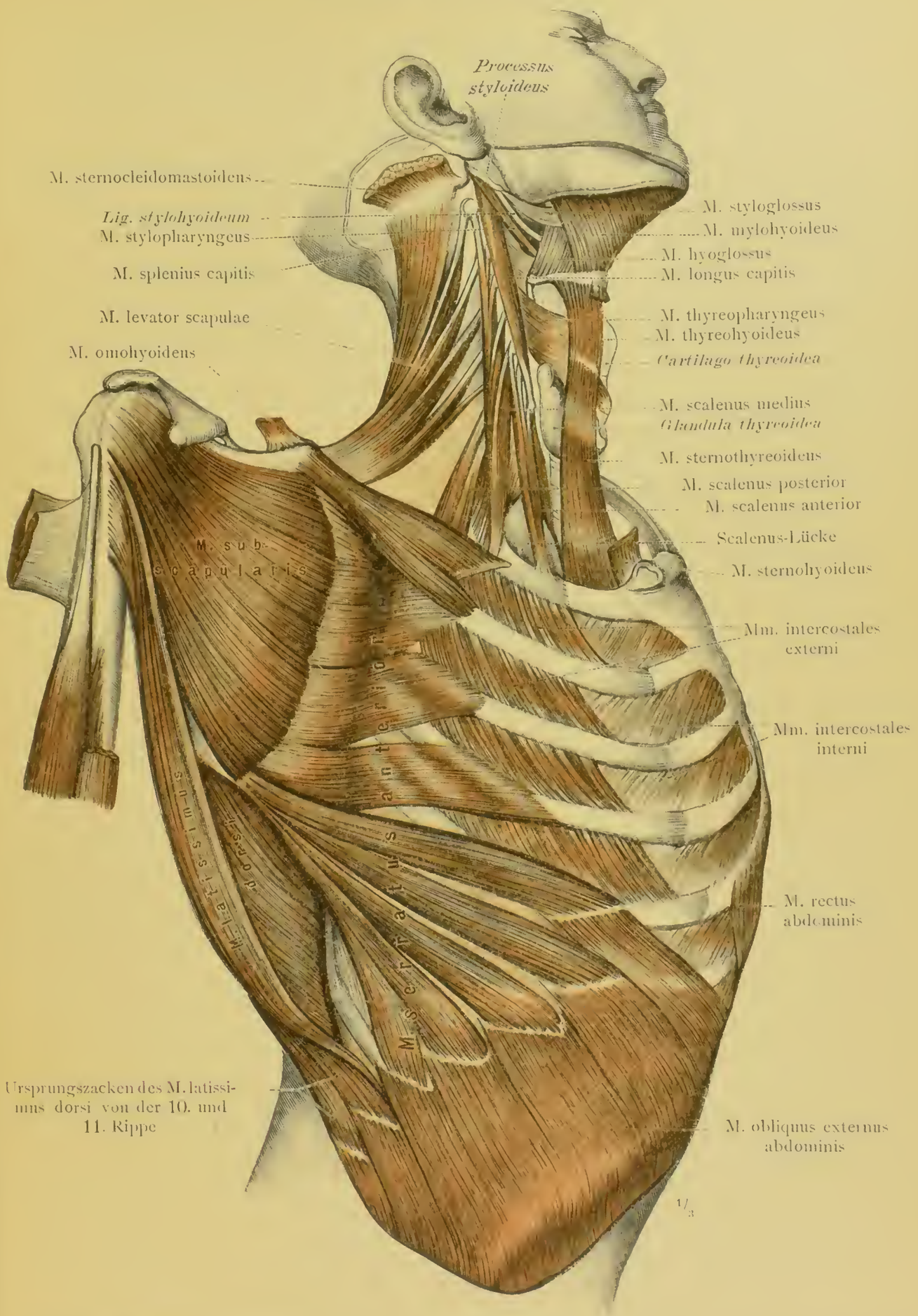

Fig. 518. M. serratus anterior, der vordere sägeförmige Muskel, von der rechten Seite dargestellt. M. latissimus dorsi und M. subscapularis. Die Mm. scaleni mit der Scalenus-Lücke. M. levator scapulae, der Aufheber des Schulterblattes.

Musculi thoracis, Brustmuskeln.

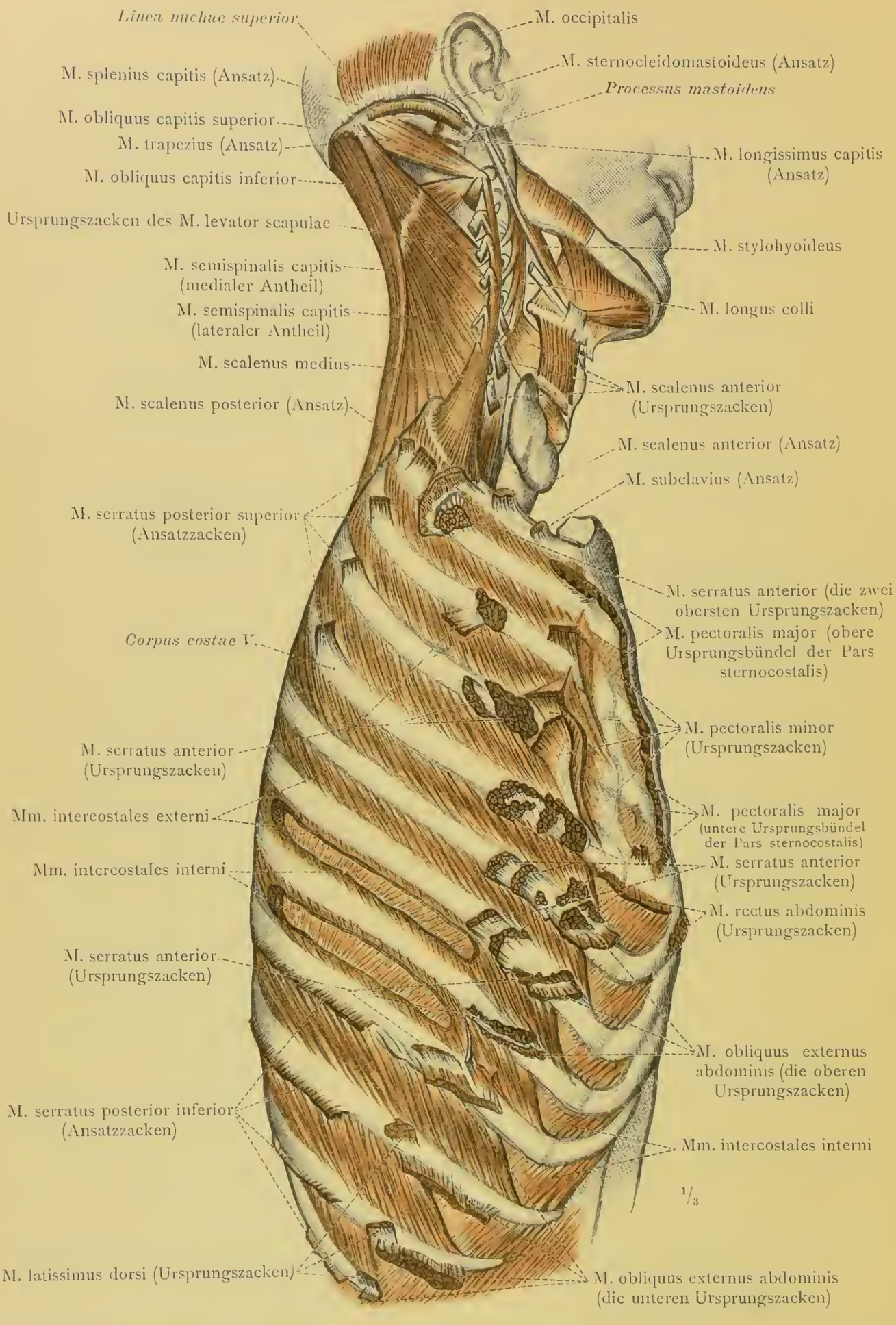

Fig. 519. Ursprungs- und Ansatzverhältnisse der Muskeln an der vorderen und seitlichen Brustwand. Ansicht der rechten Seite.

Musculi thoracis et abdominis, Brust- und Bauchmuskeln.

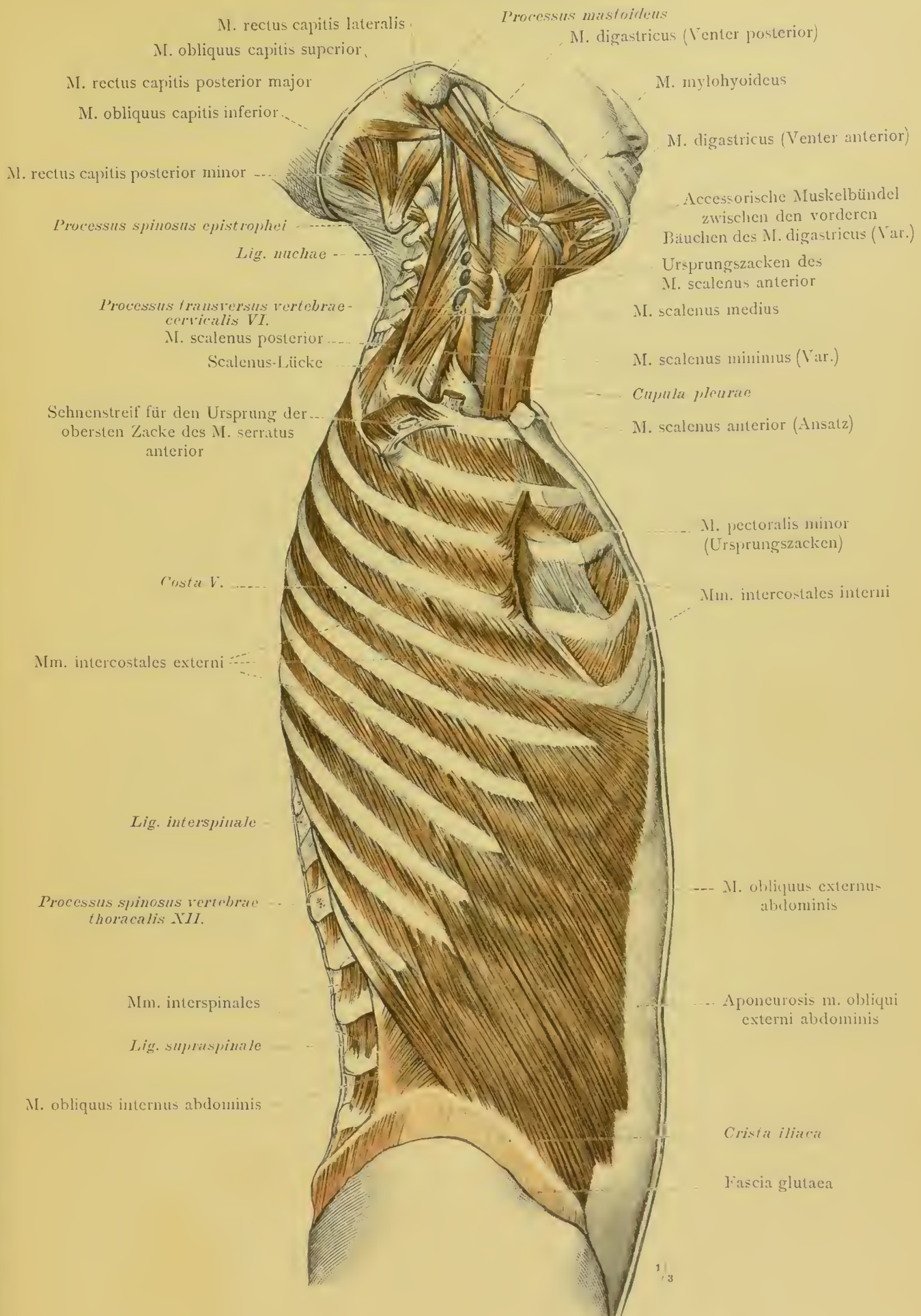

Fig. 520. Mm. intercostales externi, äussere Zwischenrippenmuskeln; M. obliquus externus abdominis, äusserer schiefer Bauchmuskel; Mm. scaleni; der anomale M. scalenus minimus.

Musculi thoracis et abdominis, Brust- und Bauchmuskeln.

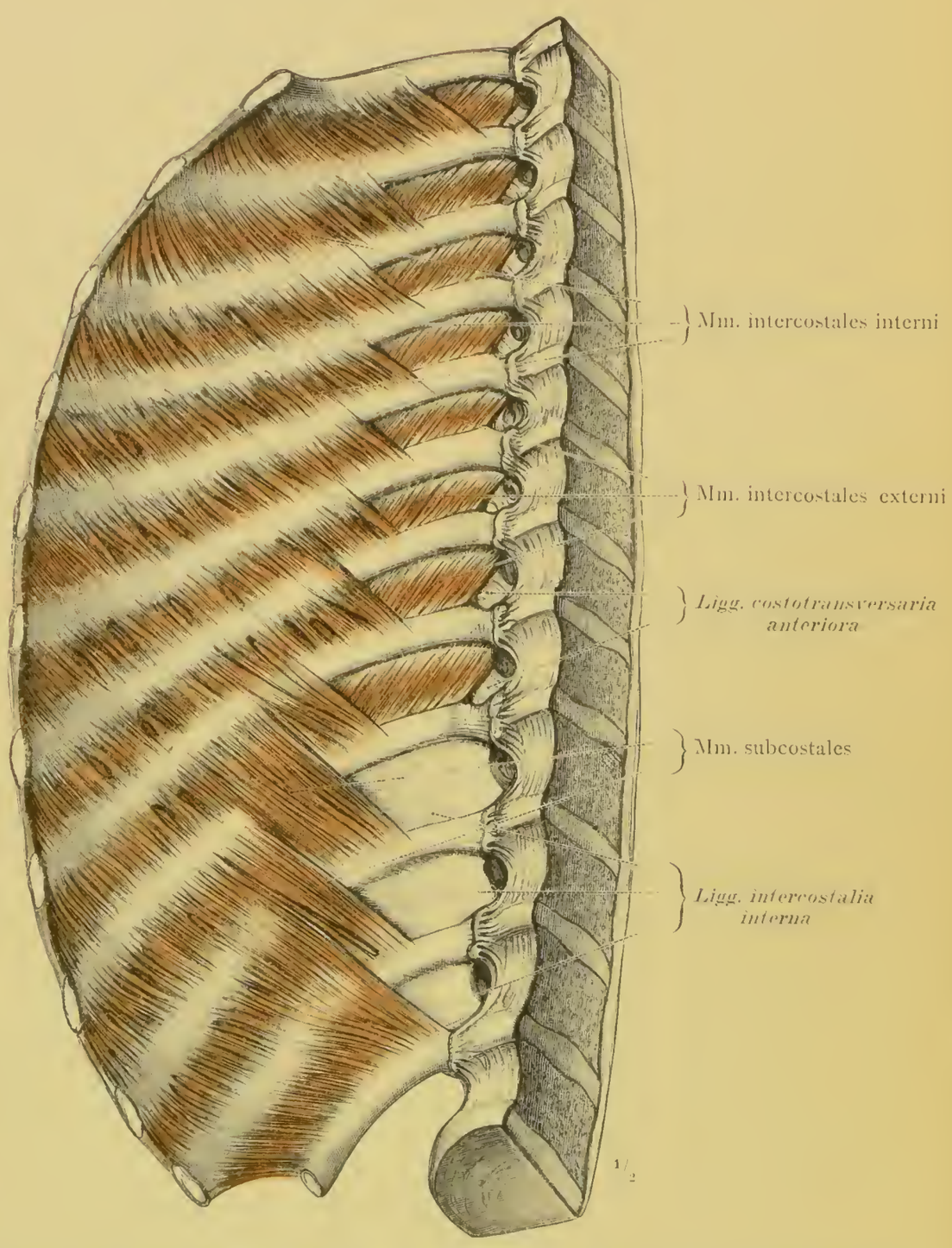

Fig. 521. Die Muskeln an der Innenfläche der seitlichen Brustwand, auf der rechten Körperseite nach Ablösung des Brustfelles dargestellt: Mm. intercostales interni, innere Zwischenrippenmuskeln; Mm. subcostales.

Musculi thoracis, Brustmuskeln.

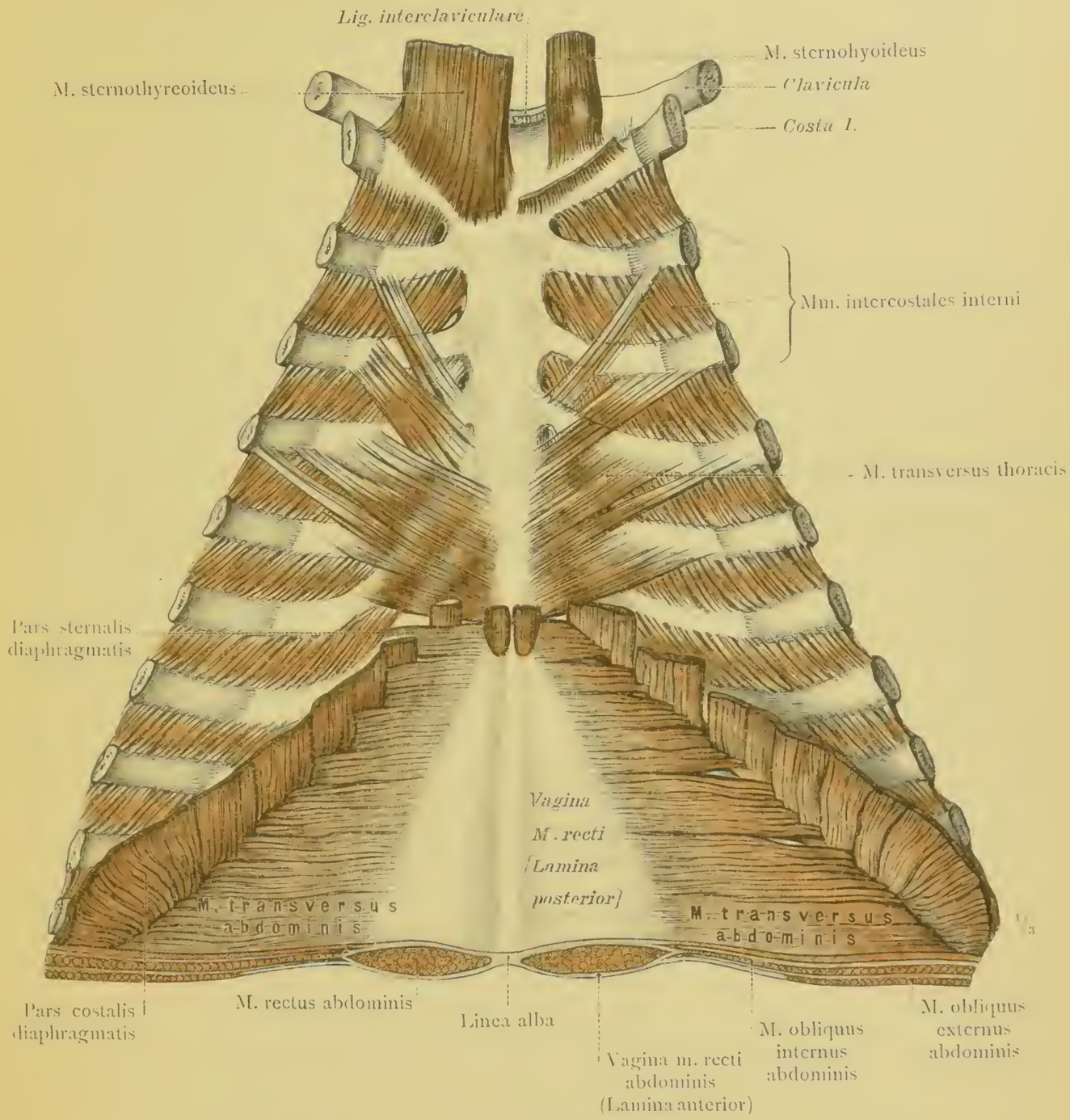

Fig. 522. Die Muskeln an der Innenfläche der vorderen Brustwand. Die Ursprungszacken des Zwerchfelles an den Rippenknorpeln und an dem Schwertfortsatz des Brustbeines sind erhalten worden, um die Beziehungen derselben zu den Ursprungszacken des M. transversus abdominis zu zeigen. Die vordere Bauchwand ist in der Höhe des vorderen Endes der 10. Rippe horizontal durchgeschnitten, um das Verhältnis der Aponeurosen der breiten Bauchmuskeln zur Scheide des geraden Bauchmuskels, Vagina m. recti abdominis, und die beiden Blätter dieser letzteren zur Ansicht zu bringen. M. transversus thoracis, der quere Brustmuskel. Die Ansätze der Mm. sternohyoideus und sternothyreoideus.

Musculi thoracis et abdominis, Brust- und Bauchmuskeln.

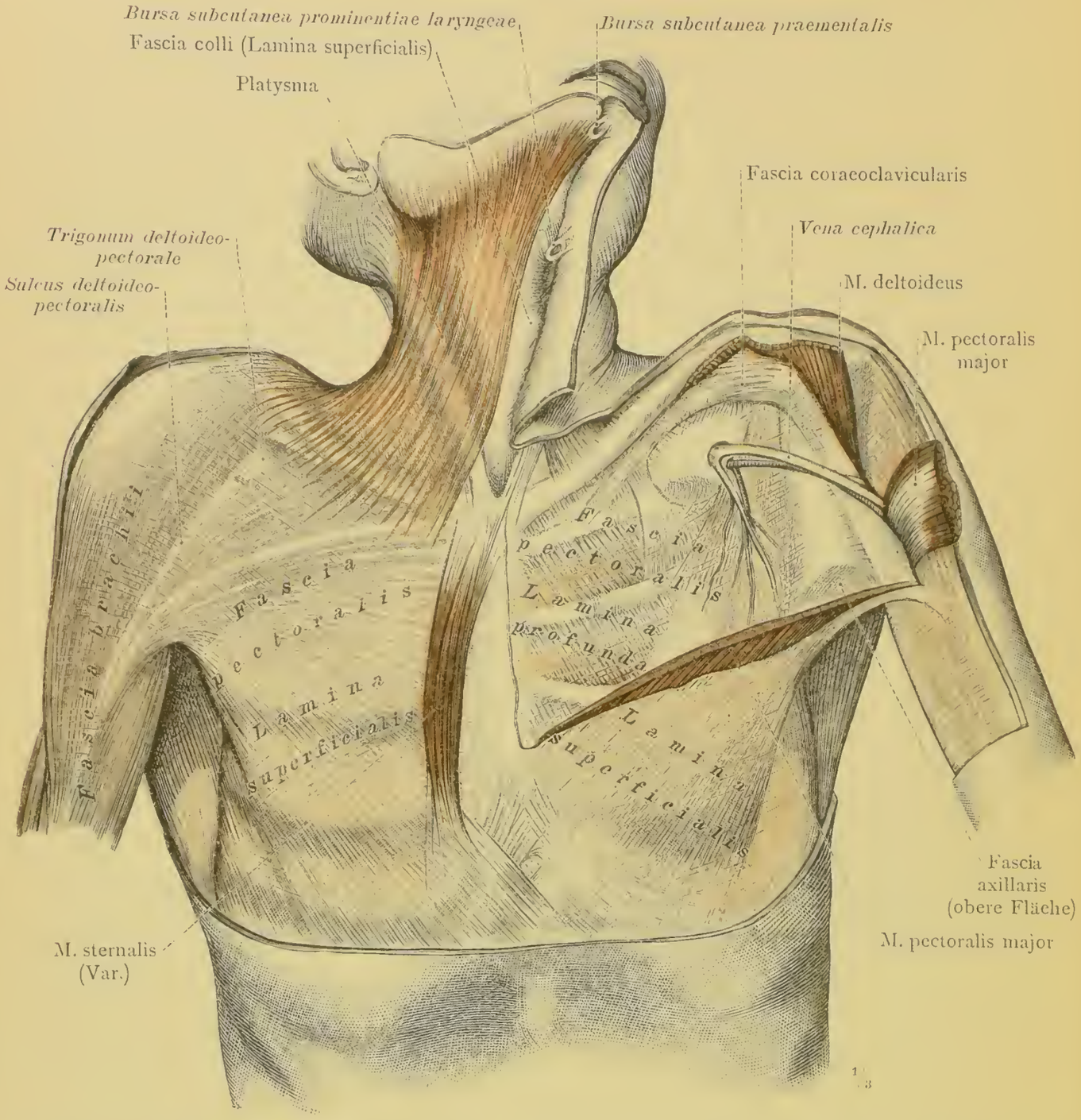

Fig. 523. Die Muskelbinde der vorderen Brustwand, Fascia pectoralis, und ihr Zusammenhang mit den Fascien der benachbarten Körpergegenden. Der anomale M. sternalis. Auf der rechten Körperseite ist das oberflächliche Blatt der Fascia pectoralis und sein Uebergang in die Fascia brachii durch Abtragung der Haut und der Fascia superficialis dargestellt; auf der linken Seite ist der grösste Theil des M. pectoralis major abgetragen worden, um das tiefe Blatt der Fascia pectoralis mit dem besonderen Bestandtheil desselben, der Fascia coracoclavicularis, und den Zusammenhang dieses Fascienblattes mit der Fascia axillaris darzustellen.

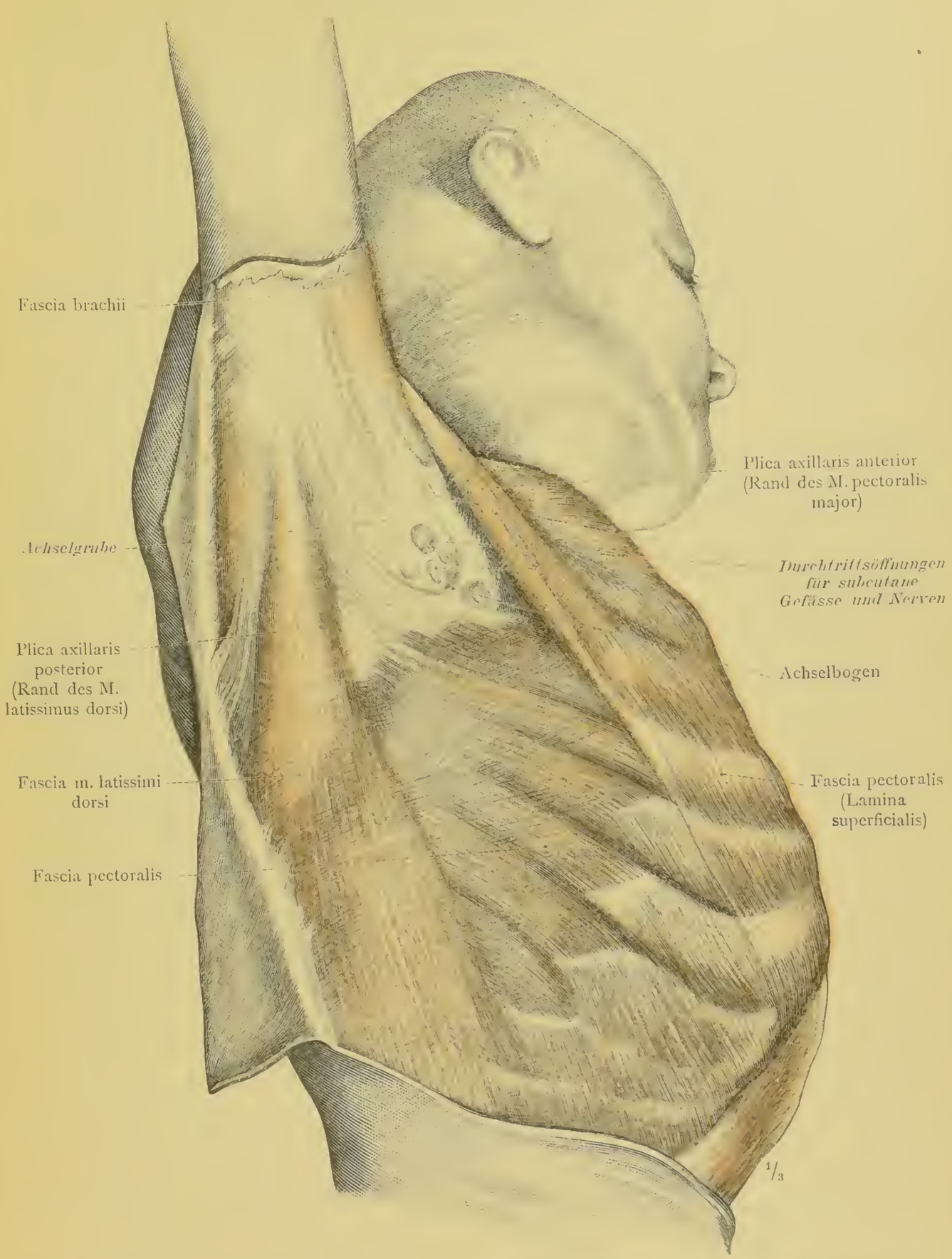

Fig. 324. Die Achselgrube mit der vorderen und hinteren Achselfalte, Plica axillaris anterior und Plica axillaris posterior. Fascia axillaris, die Muskelbinde der Achselhöhle mit dem Langer'schen Achselbogen. Die Fascia axillaris bildet den unteren Abschluss der Achselhöhle, Fossa axillaris.
(Die subcutanen Gefässe und Nerven sind entfernt worden.)

Musculi thoracis, Brustmuskeln.

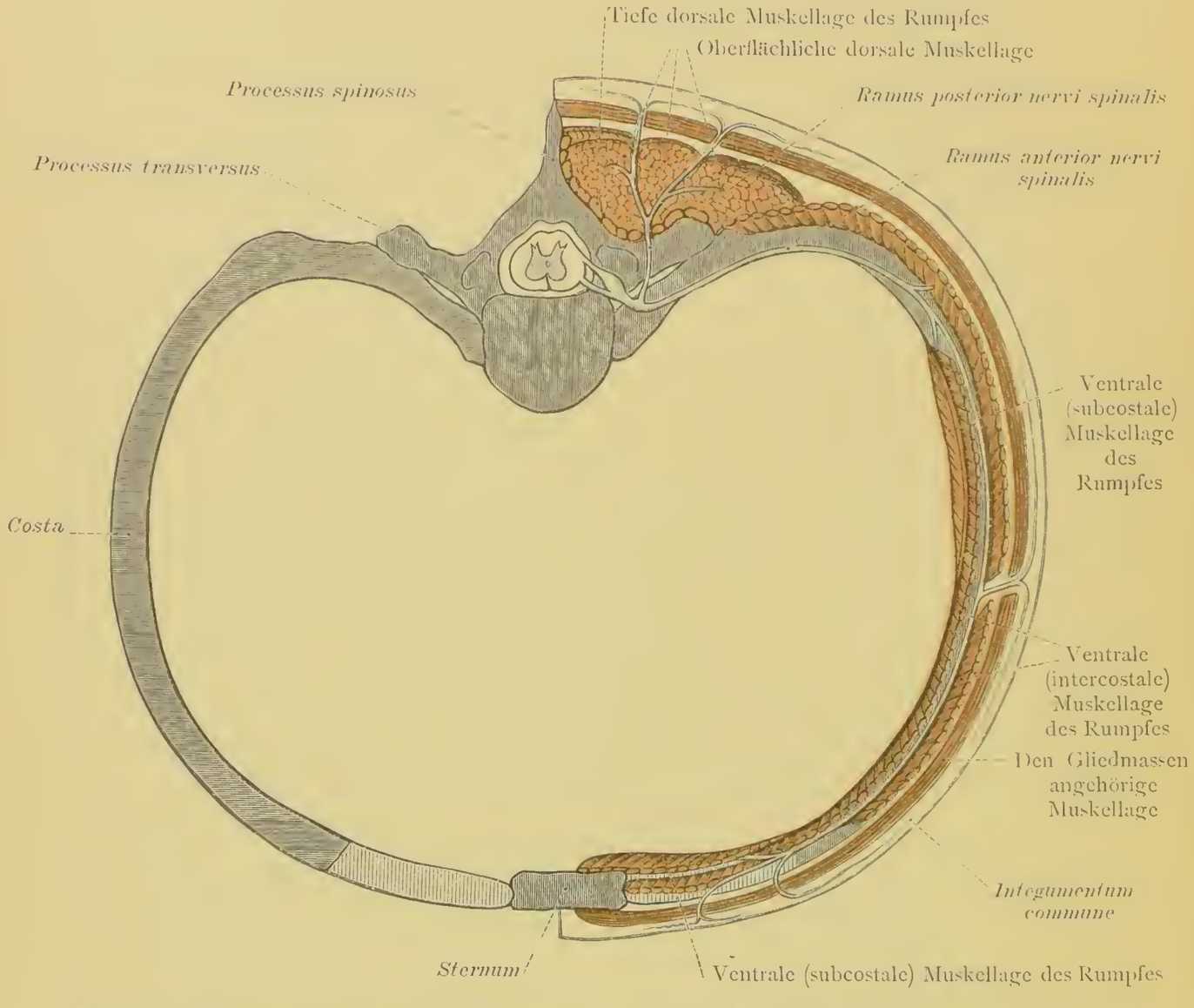

Fig. 525. Schema der Rumpfmusculatur und der Vertheilung des zugehörigen segmentalen Nerven, an einem Brustsegmente dargestellt.

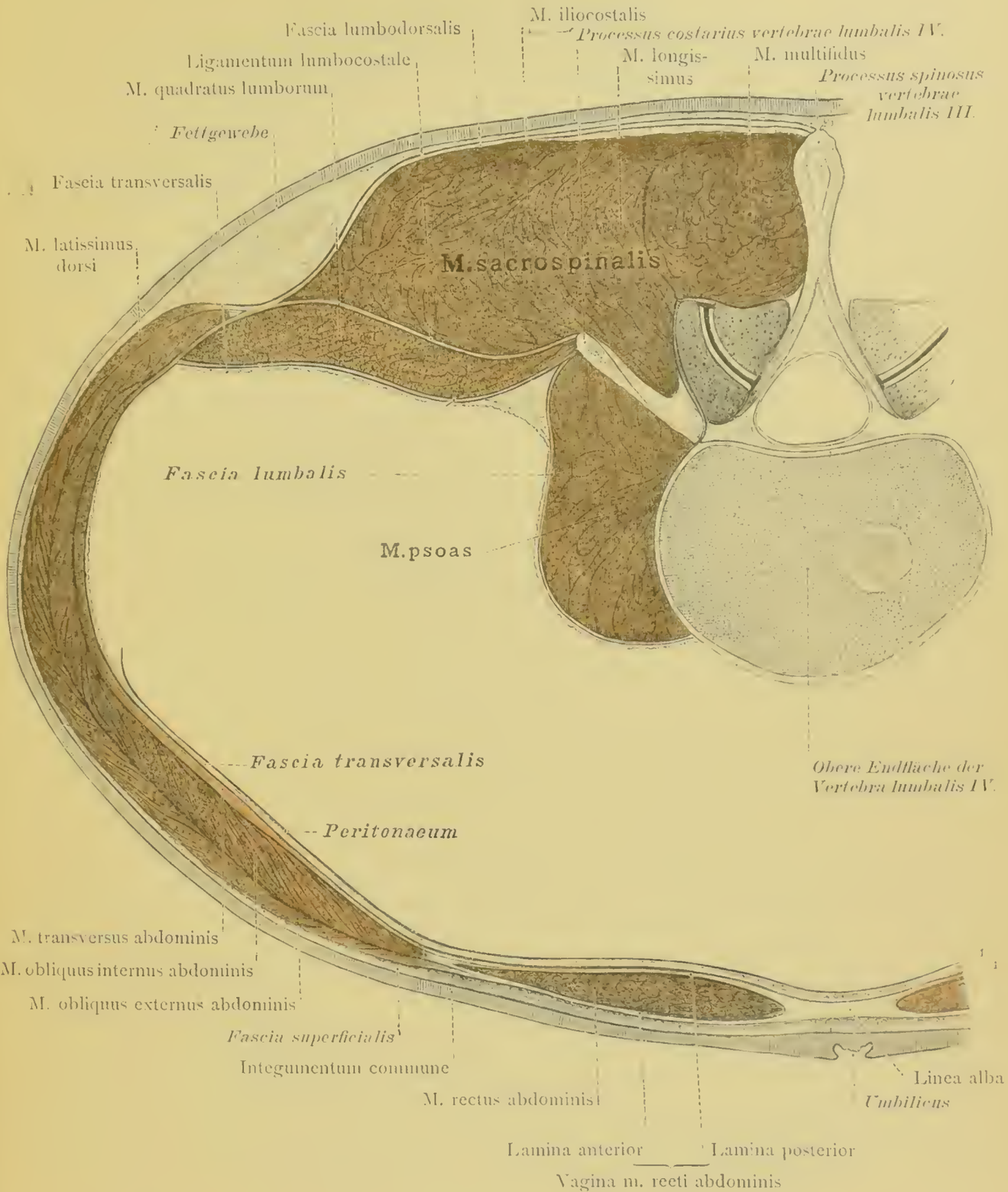

Fig. 526. Die Schichtung der Rumpfmuskeln und die Fascien derselben, an einer horizontalen Durchschnittsfläche der rechten Hälfte der Rumpfwand dargestellt. Der Uebergang der Aponeurosen der breiten Bauchmuskeln in die Scheide des geraden Bauchmuskels.

(Der Durchschnitt ist an einer gefrorenen Leiche in der Höhe des Nabels, durch die Fibrocartilago intervertebralis zwischen den Körpern des 3. und 4. Lendenwirbels geführt worden.)

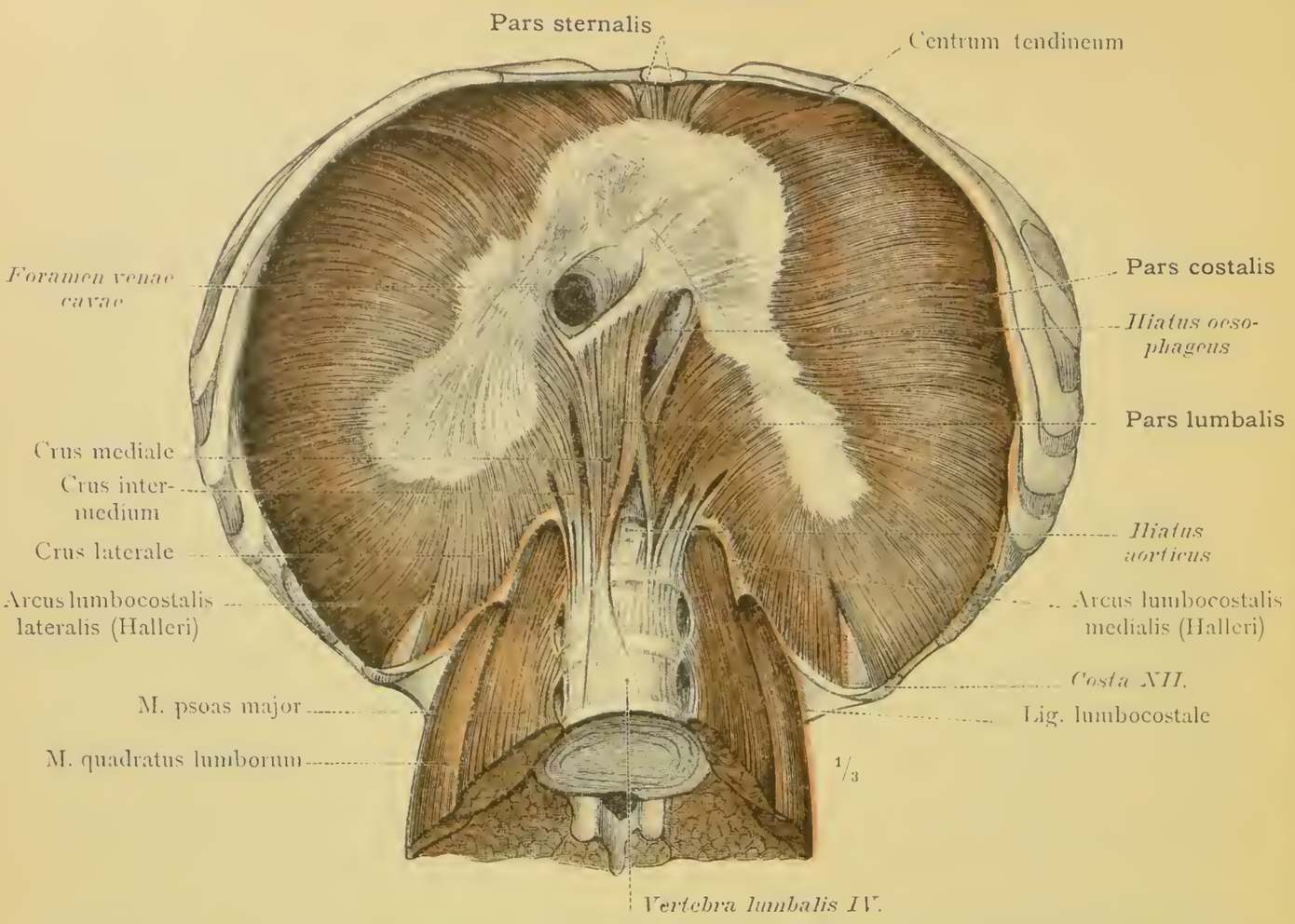

Fig. 527. Ansicht des Zwerchfelles von der Bauchseite mit den Zwerchfellschenkeln.

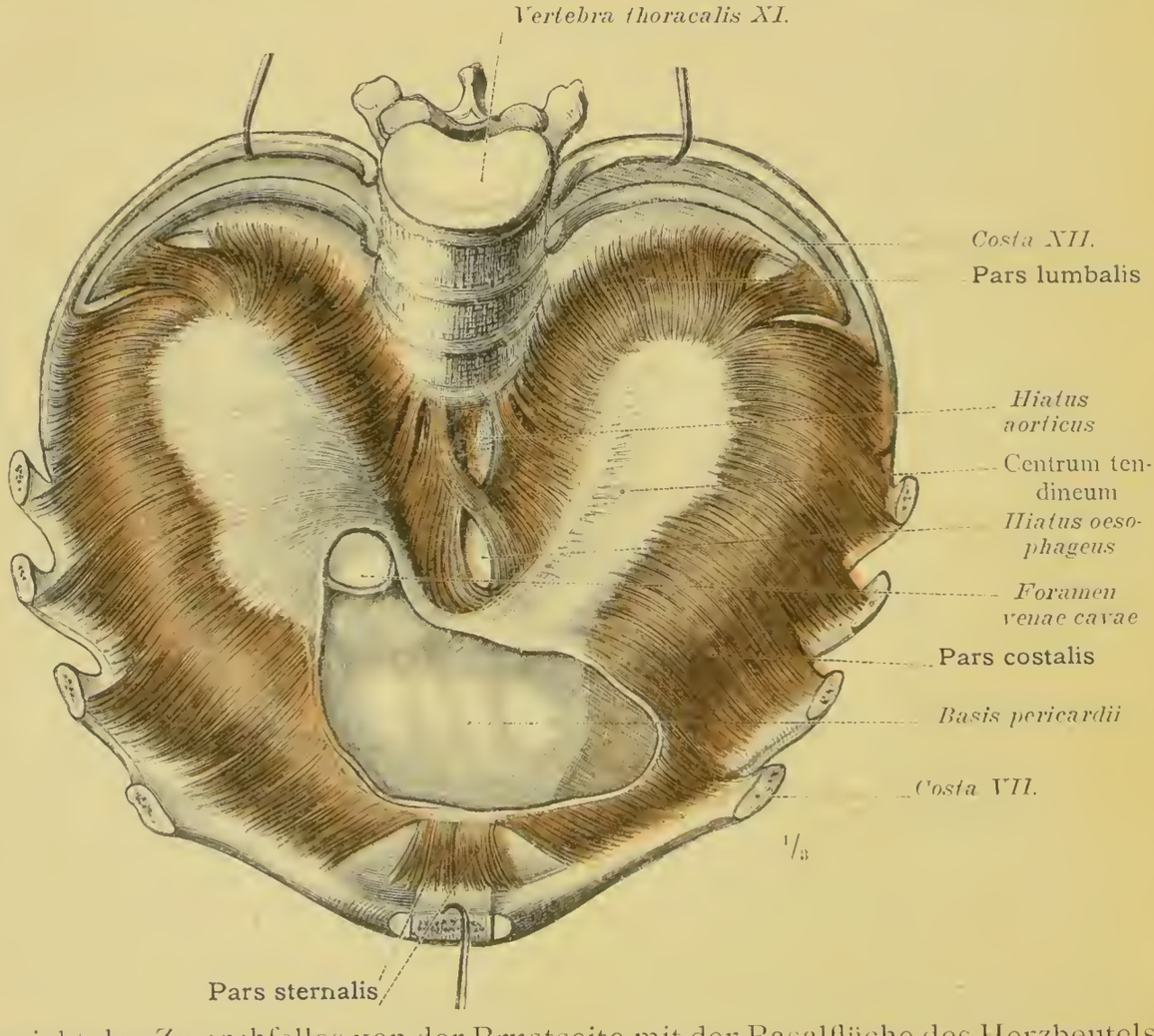

Fig. 528. Ansicht des Zwerchfelles von der Brustseite mit der Basalfläche des Herzbeutels.

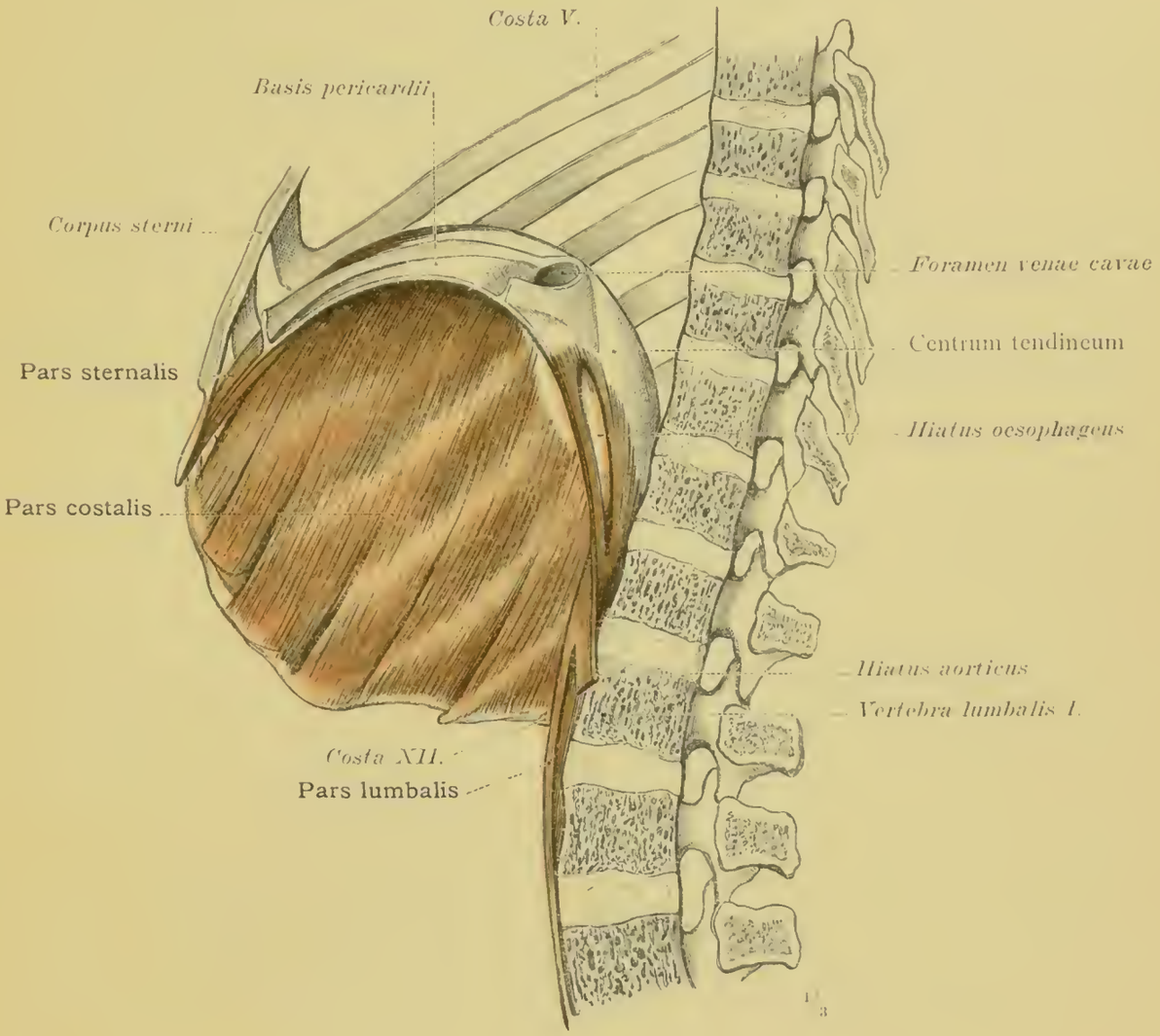

Fig. 529. Die rechte Hälfte des Zwerchfelles in der Ansicht von innen, in median-sagittalem Durchschnitt. Nach einem Trockenpräparate gezeichnet.
(Das Zwerchfell war nach Präparation von der Bauchseite mit Gypsbrei bestrichen, dann von der Brustseite her präparirt, auch von dieser Seite mit Gyps bedeckt und so in möglichst natürlicher Form getrocknet worden.)

Diaphragma, Zwerchfell.

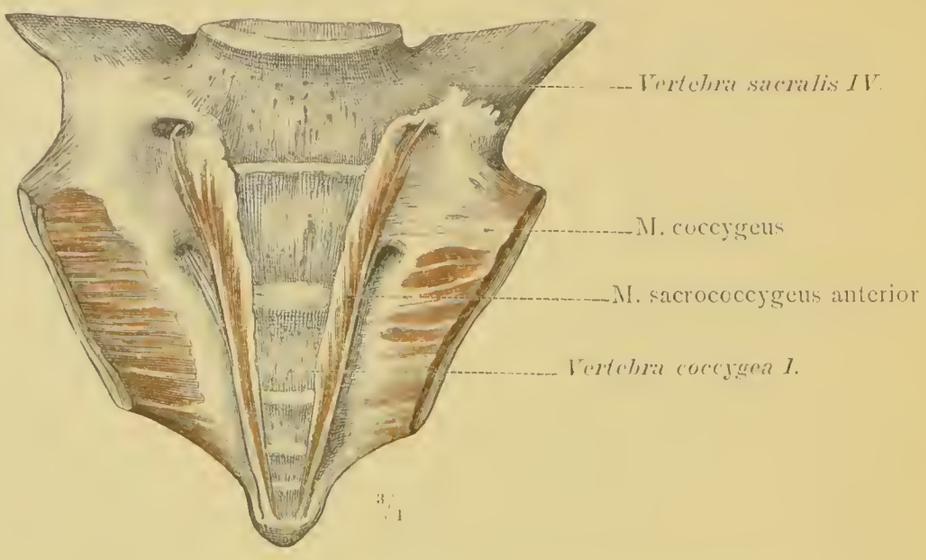

Fig. 530. Musculus sacrococcygeus anterior, vorderer Kreuzsteissbeinmuskel.

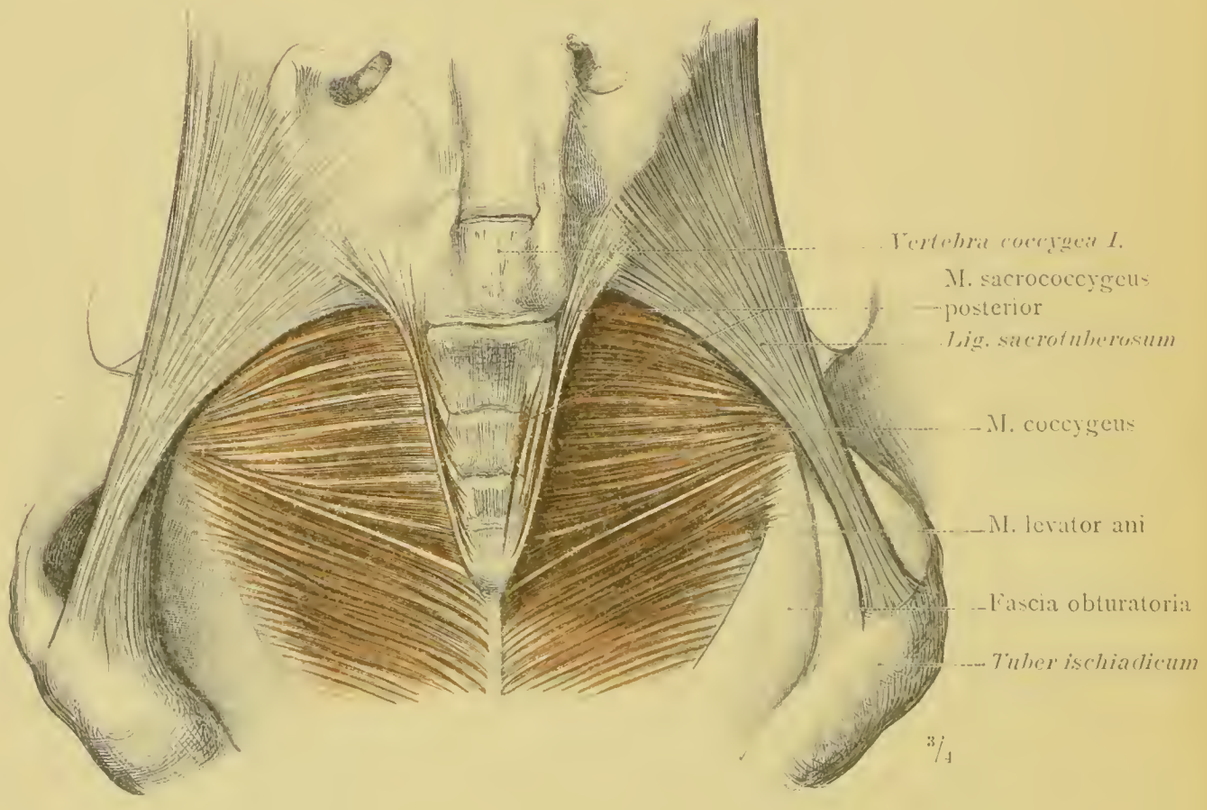

Fig. 531. Musculus sacrococcygeus posterior, hinterer Kreuzsteissbeinmuskel; Musculus coccygeus, Steissmuskel.

Musculi sacrococcygei, Kreuzsteissbeinmuskeln.

MUSCULI COLLI ET CAPITIS.

DIE MUSKELN DES HALSES UND DES KOPFES.

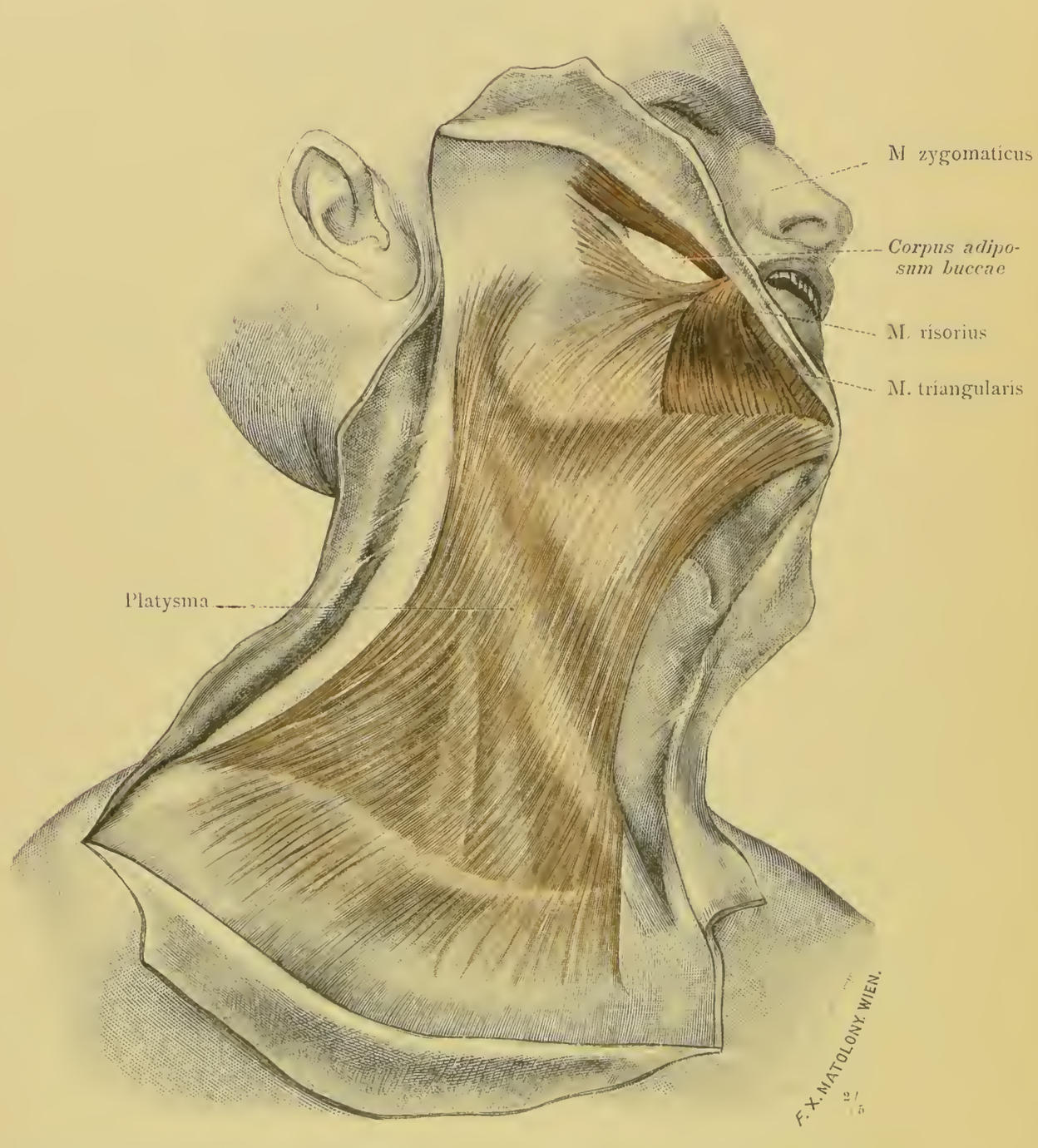

Fig. 532. Platysma, der Hautmuskel des Halses, von der rechten Seite.

Musculi colli, Muskeln des Halses.

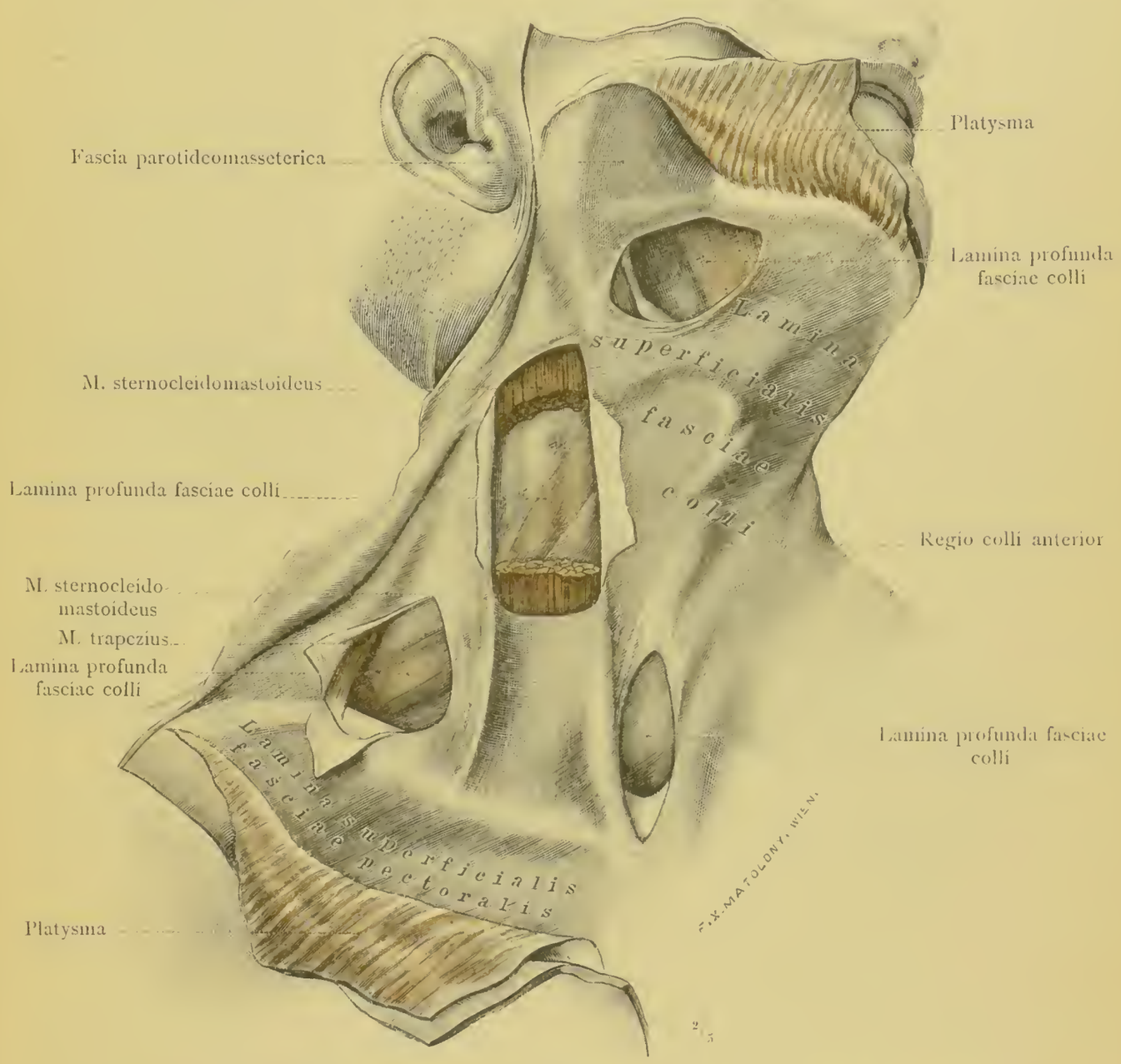

Fig. 533. Fascia colli, die Muskelbinde des Halses, an der rechten Körperseite durch Abtragung des Platysma dargestellt. An den Stellen, an welchen sich das tiefe Blatt der Muskelbinde scharf von dem oberflächlichen Blatte sondert, ist das letztere theilweise abgetragen worden. Die Glandula submaxillaris ist herausgenommen und von dem Musculus sternocleidomastoideus der mittlere Theil entfernt worden, um auch an diesen Stellen das tiefe Blatt der Muskelbinde blosszulegen; in der seitlichen Halsgegend scheint an demselben der obere Bauch des M. omohyoideus durch.

Musculi colli, Muskeln des Halses.

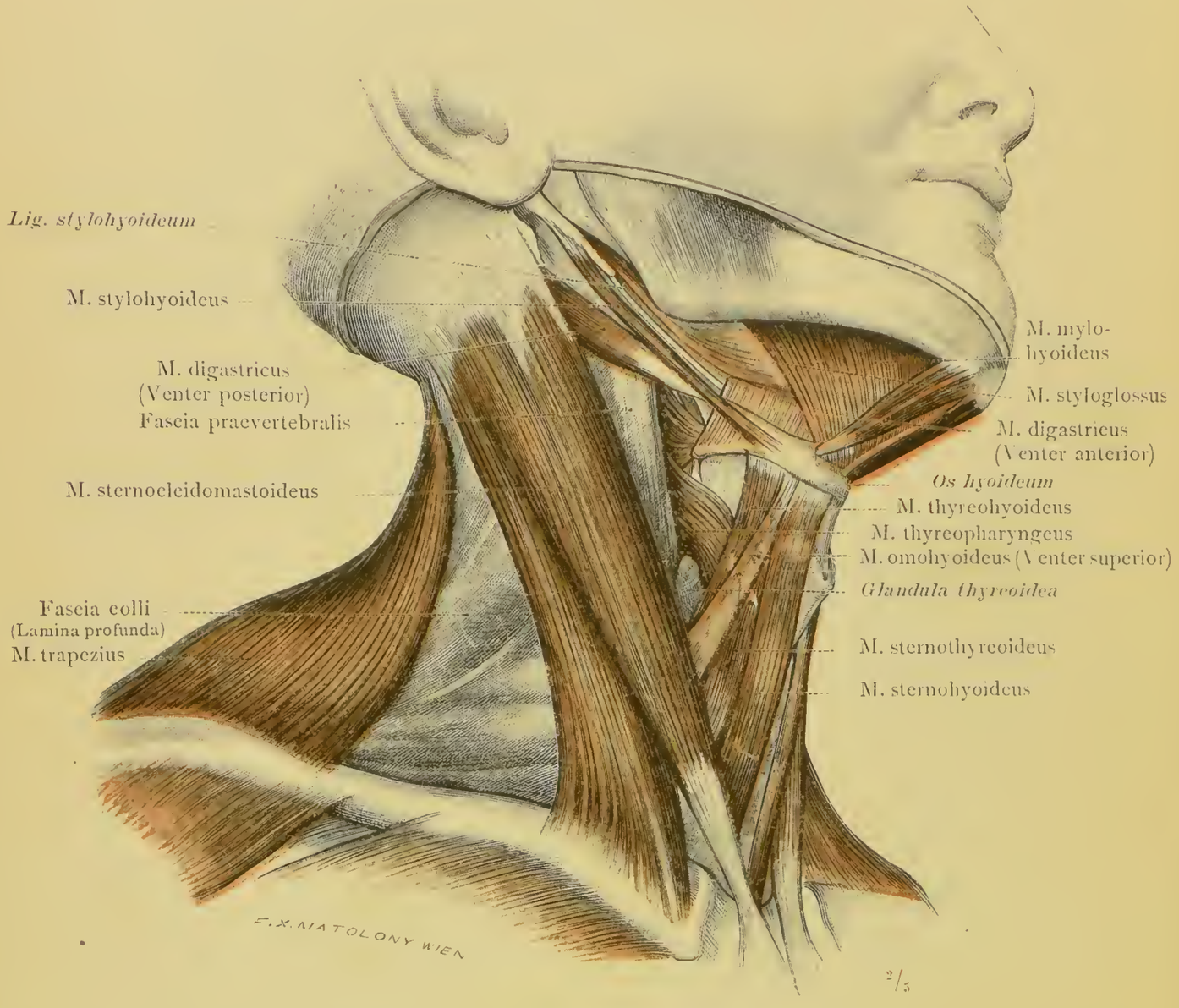

Fig. 534. Die Muskeln der vorderen Halsgegend, an der rechten Körperseite dargestellt. Im Bereiche derselben wurde das oberflächliche und das tiefe Blatt der Fascia colli entfernt; in der seitlichen Halsgegend ist das tiefe Blatt erhalten.
M. sternocleidomastoideus, der Kopfwender; M. digastricus, der zweibäuchige Unterkiefermuskel; das Verhältnis des letzteren zu den Mm. stylohyoideus und mylohyoideus. Theile der von dem Griffelfortsatz entspringenden Muskeln, der unteren Zungenbeinmuskeln und des M. trapezius.

Musculi colli, Muskeln des Halses.

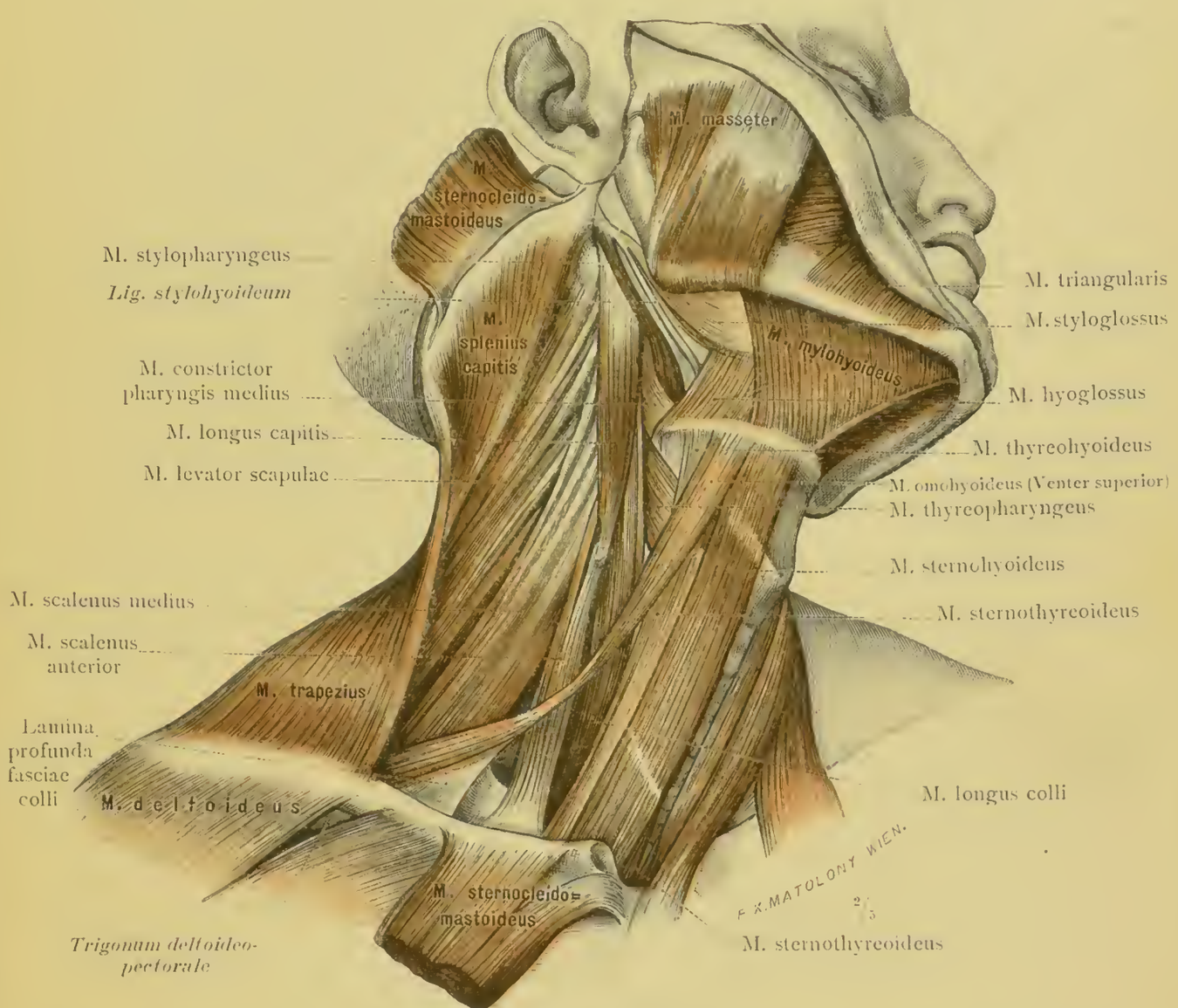

Fig. 535. Die Muskeln des Halses, an der rechten Seite nach Entfernung des M. sternocleidomastoideus, des M. digastricus und des M. stylohyoideus dargestellt. Die Gruppe der unteren Zungenbeinmuskeln: Mm. sternohyoideus, sternothyreoideus, thyreohyoideus und omohyoideus. M. mylohyoideus, Mm. scalenus anterior und scalenus medius und M. levator scapulae; Theile der Gesichtsmuskeln, der tiefen Halsmuskeln und der Nackenmuskeln.

Musculi colli, Muskeln des Halses.

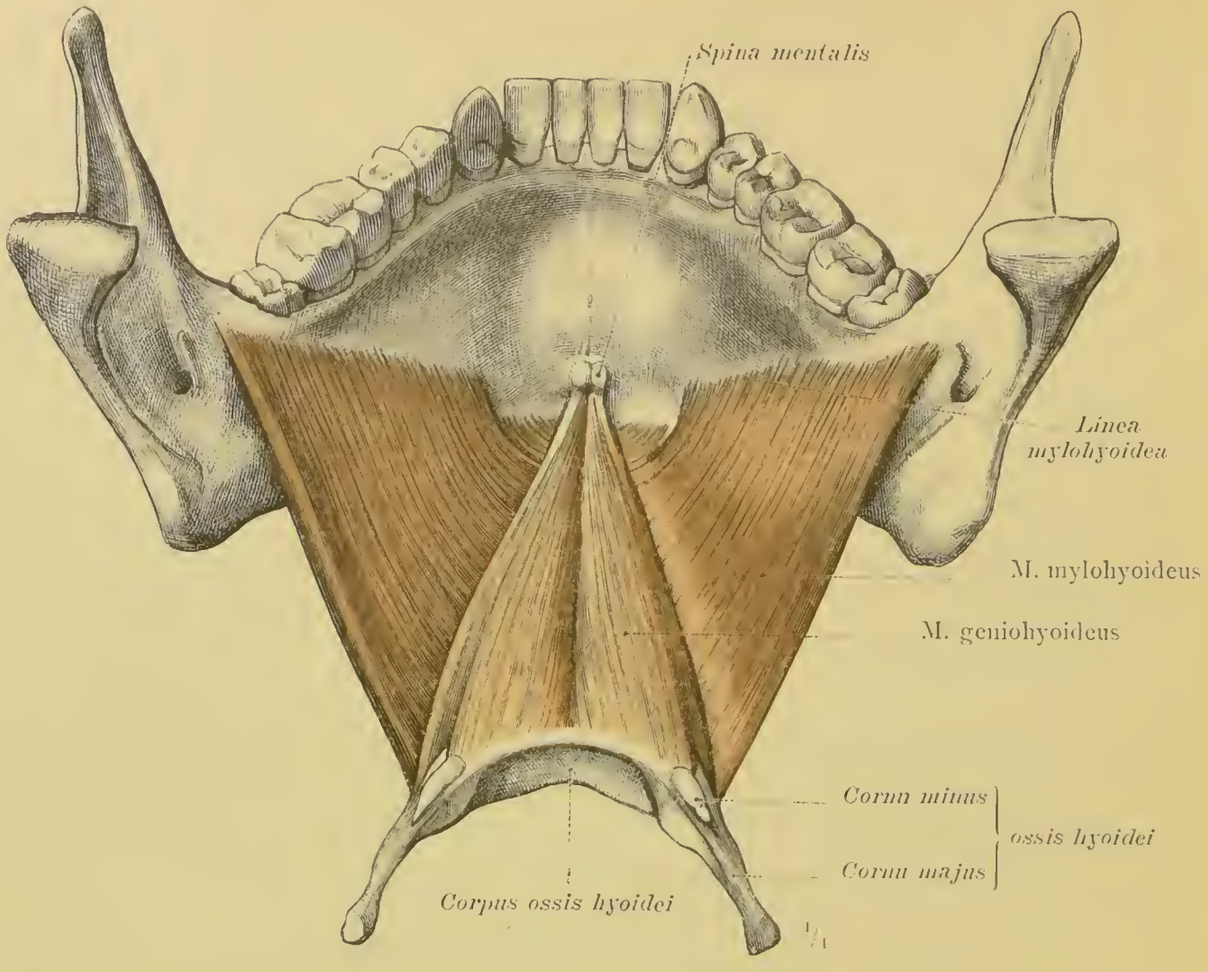

Fig. 536. M. mylohyoideus, der Unterkieferzungenbeinmuskel, als Diaphragma oris, mit dem M. geniohyoideus, Kinnzungenbeinmuskel, in der Ansicht von oben und hinten.

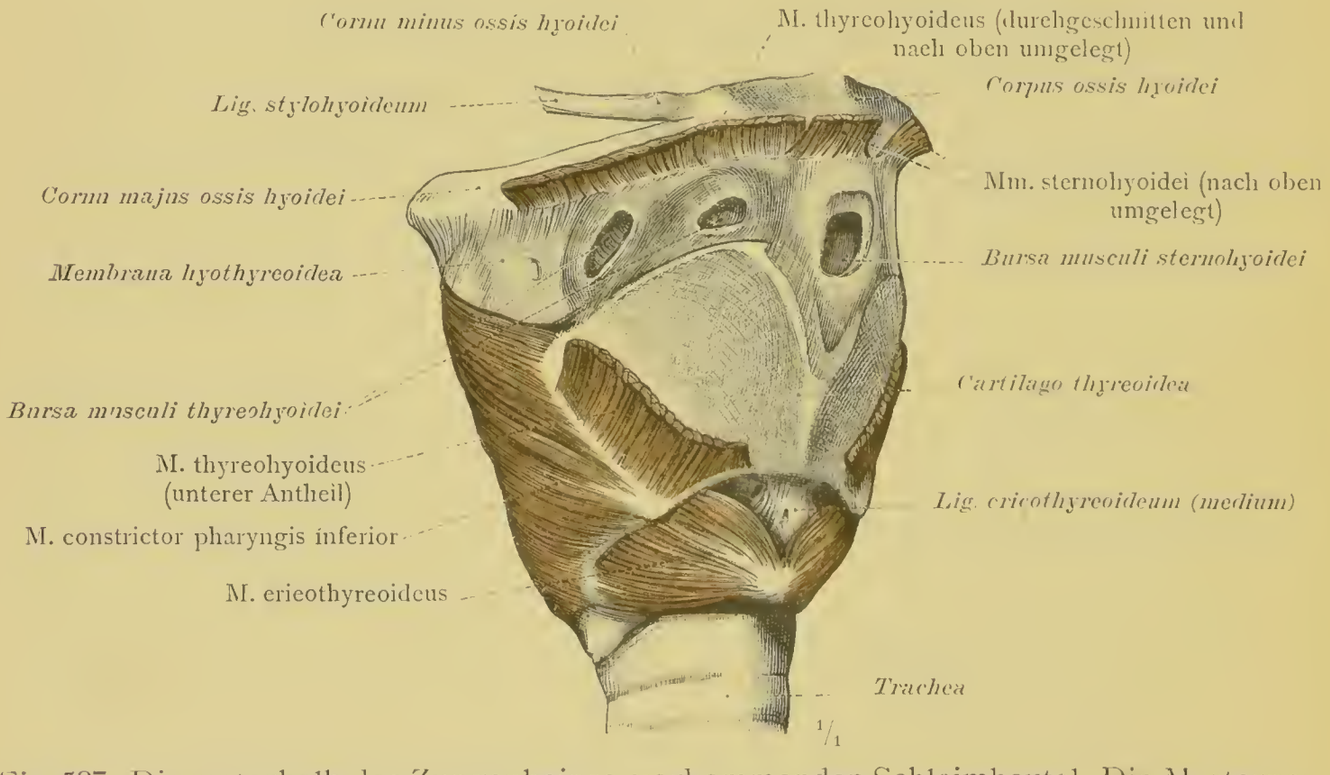

Fig. 537. Die unterhalb des Zungenbeines vorkommenden Schleimbeutel. Die M. sternohyoideus und thyreohyoideus sind quer durchschnitten und ihre am Zungenbein haftenden Ursprungsstücke nach oben zurückgeschlagen worden. Ansicht schief von rechts und vorne.

Musculi colli, Muskeln des Halses.

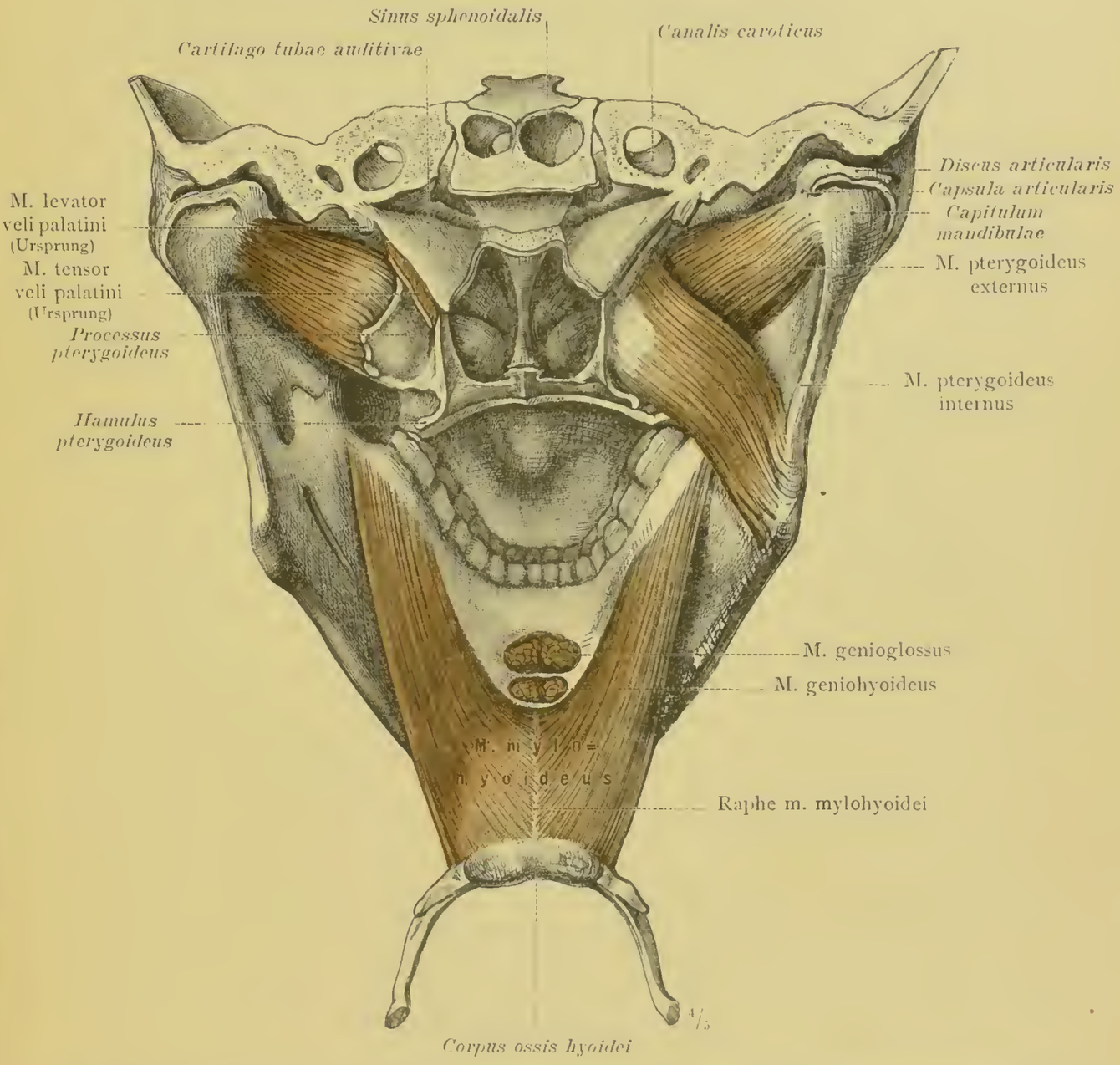

Fig. 538. M. mylohyoideus, der Unterkieferzungenbeinmuskel, als Diaphragma oris, in der Ansicht von oben und hinten. In dem Bereiche des Kopfes sind die Mm. pterygoidei, der innere und der äussere Flügelmuskel, dargestellt. An der linken Körperseite ist der M. pterygoideus internus entfernt worden, um den M. pterygoideus externus in seiner ganzen Ausdehnung sichtbar zu machen. Die Mm. levator veli palatini und tensor veli palatini sind nahe an ihrem Ursprung abgeschnitten.

Musculi colli et capitis, Muskeln des Halses und des Kopfes.

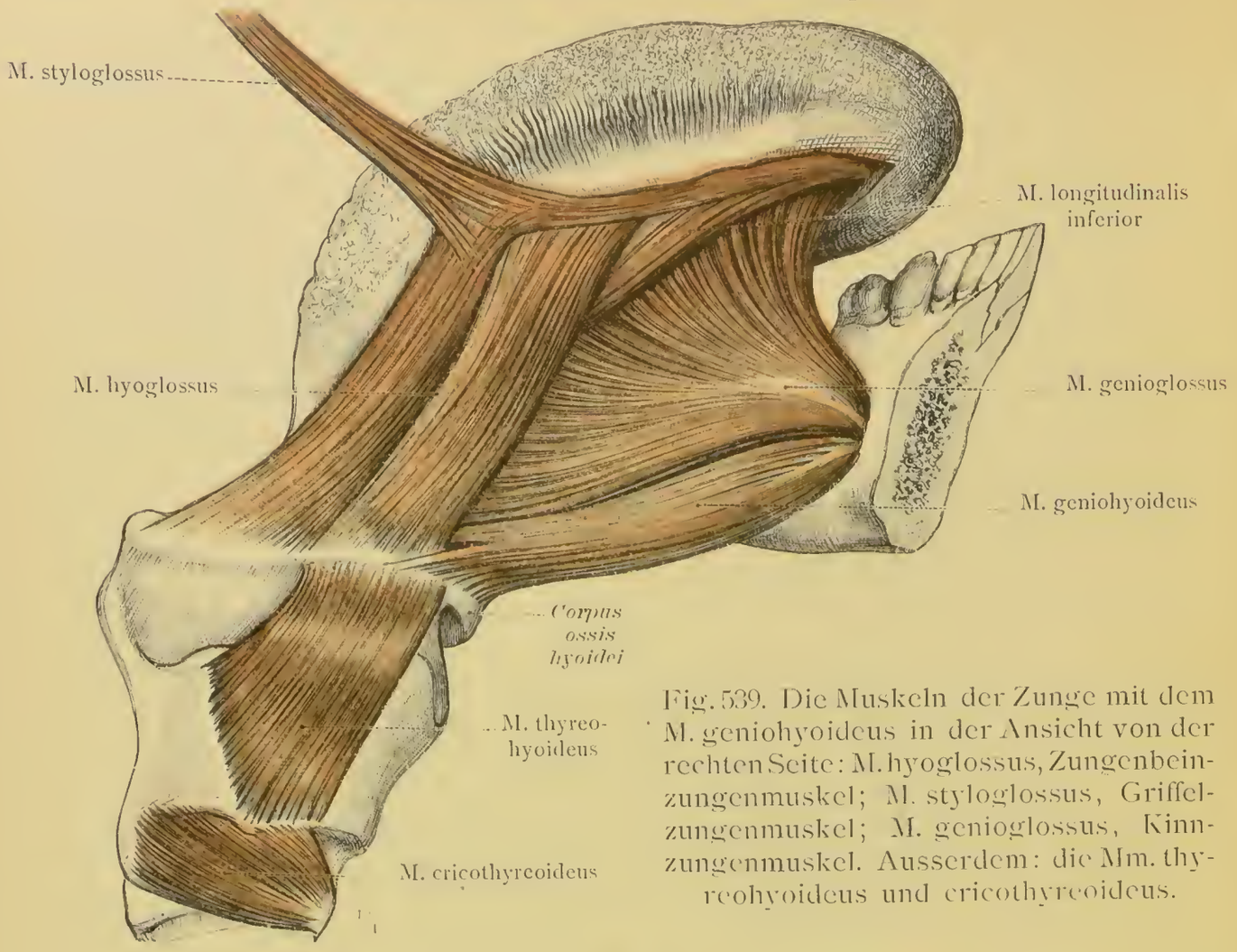

Fig. 539. Die Muskeln der Zunge mit dem M. geniohyoideus in der Ansicht von der rechten Seite: M. hyoglossus, Zungenbein-zungenmuskel; M. styloglossus, Griffel-zungenmuskel; M. genioglossus, Kinn-zungenmuskel. Ausserdem: die Mm. thyreohyoideus und cricothyreoideus.

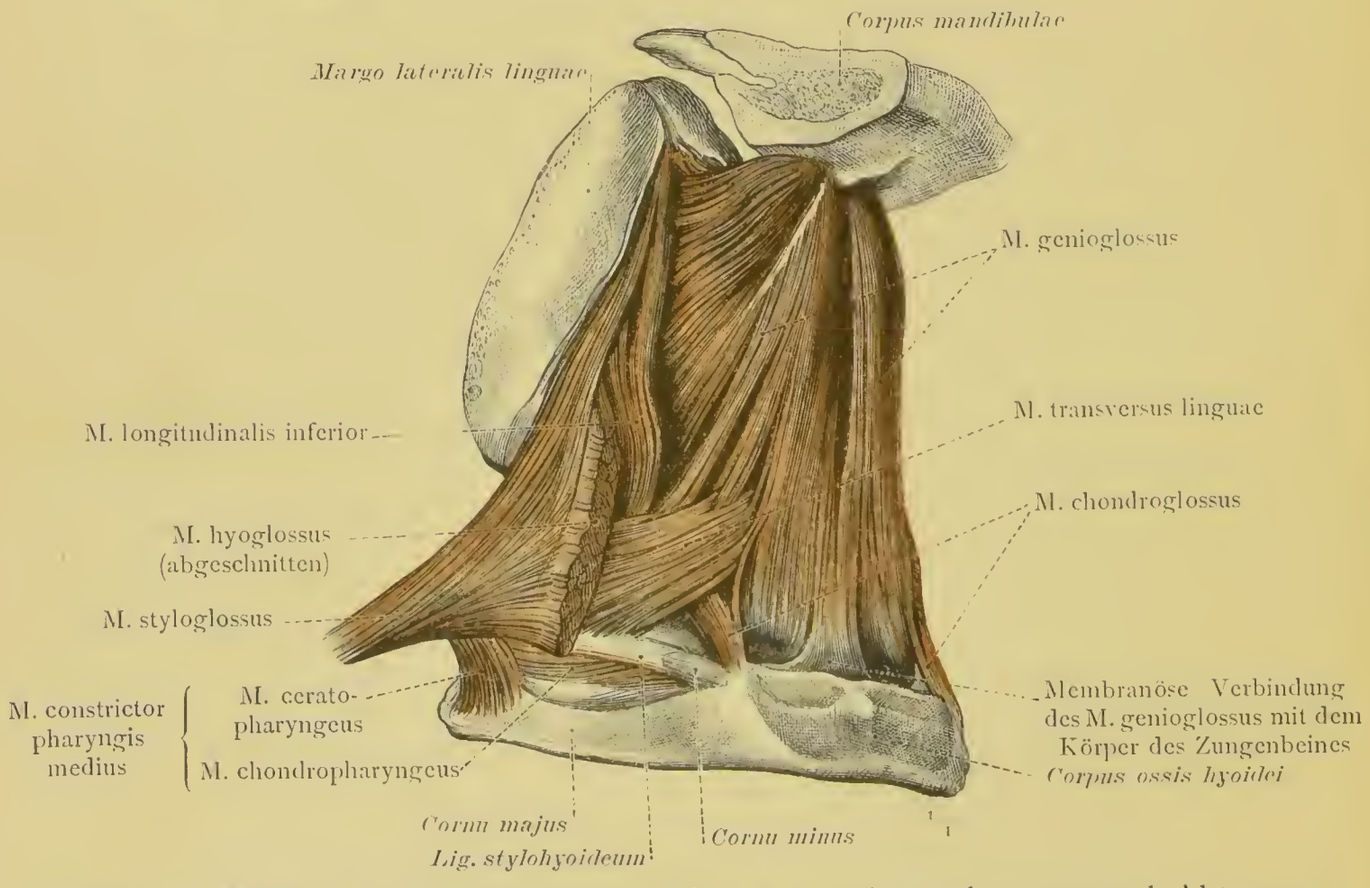

Fig. 540. Die Muskeln der Zunge in der Ansicht von rechts und unten, nach Abtragung des M. hyoglossus dargestellt: M. longitudinalis inferior, der untere Längsmuskel der Zunge; M. transversus linguae, der quere Muskel der Zunge, und seine Beziehung zu dem M. genioglossus; M. chondroglossus.

Musculi colli et capitis, Muskeln des Halses und des Kopfes.

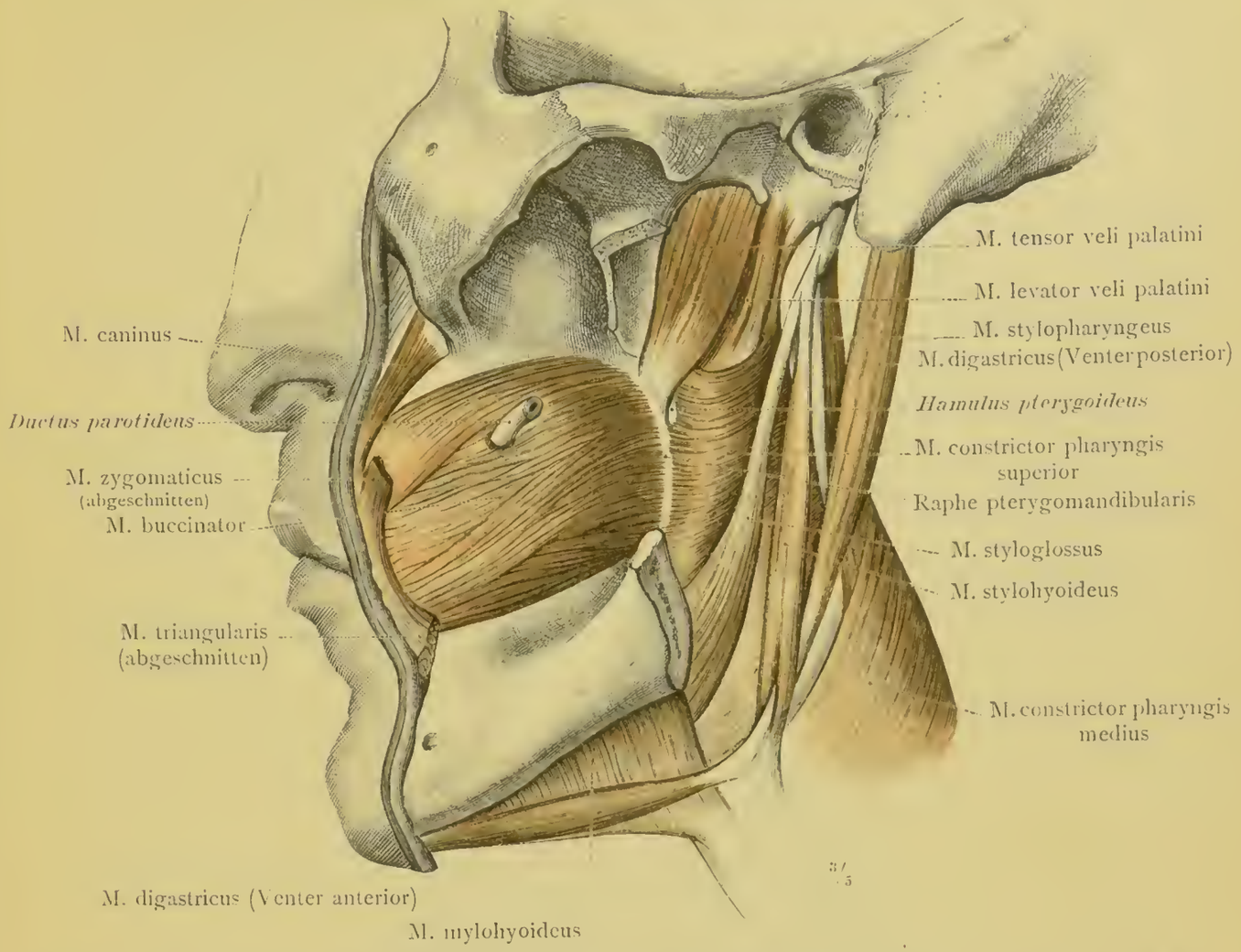

Fig. 541. Die von dem Processus styloideus entspringenden Muskeln mit dem M. digastricus; die Mm. tensor und levator veli palatini und der M. buccinator, in der Ansicht von der linken Seite. Der Ramus mandibulae ist abgetragen worden.

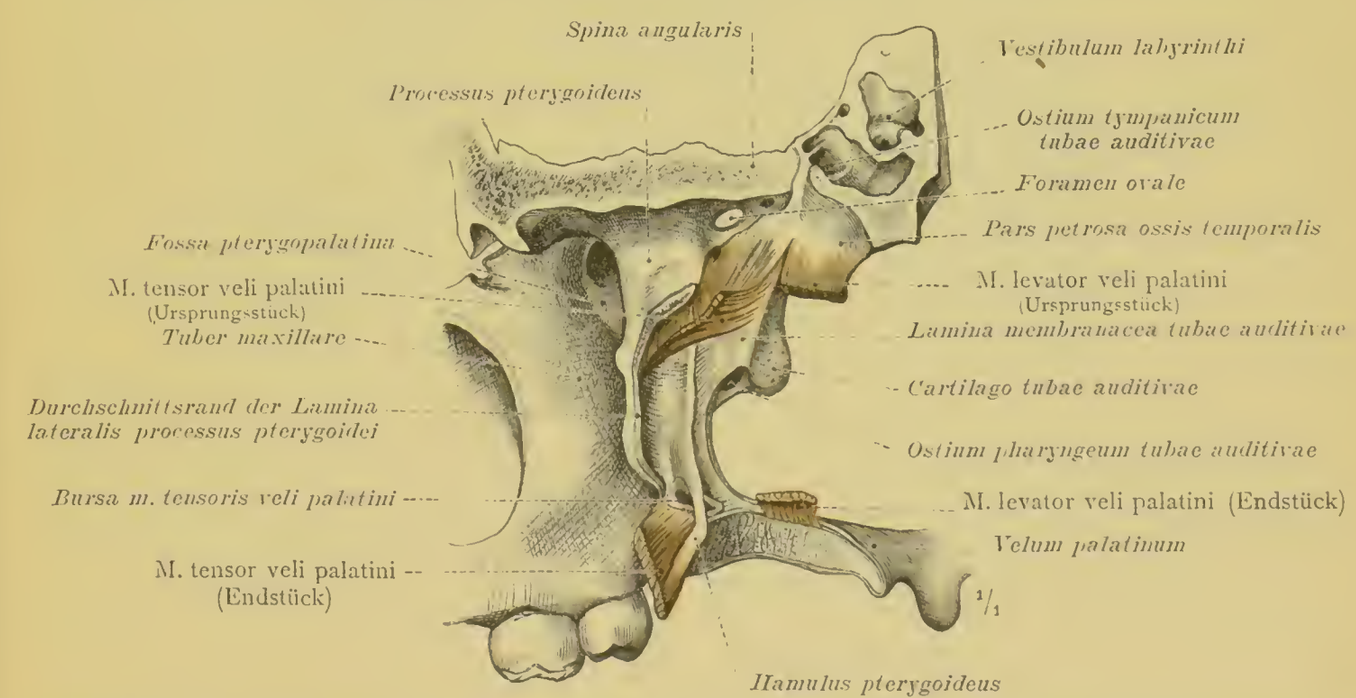

Fig. 542. Die Ursprungs- und Endstücke des Spanners und des Hebers des weichen Gaumens, Mm. tensor und levator veli palatini, mit der Bursa musculi tensoris veli palatini, in der Ansicht von der linken Seite.

Musculi colli et capitis, Muskeln des Halses und des Kopfes.

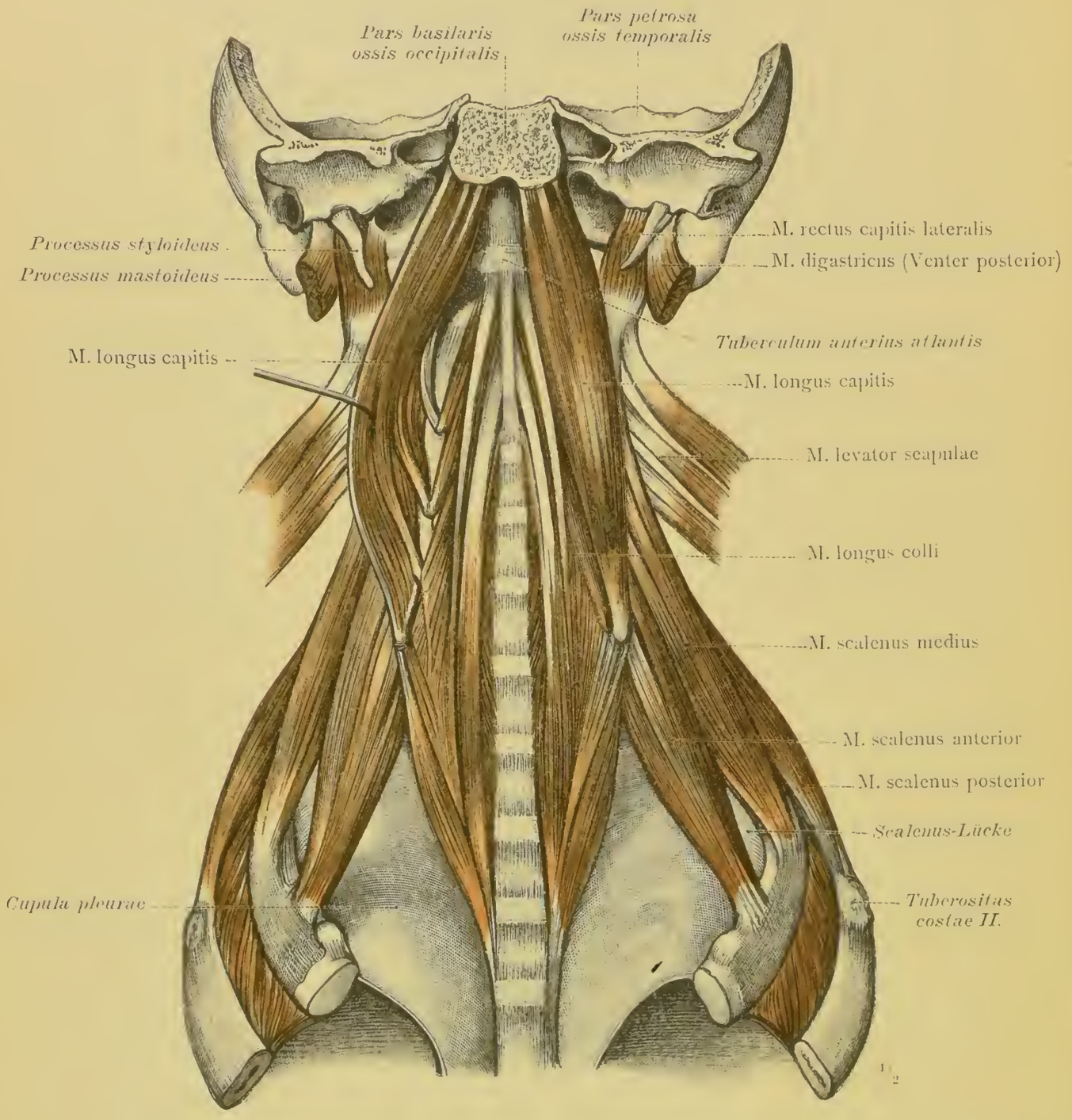

Fig. 543. Die tiefen Halsmuskeln, nach Entfernung des Gesichtsantheiles des Kopfes und der Halseingeweide dargestellt. Ansicht von vorne. Mm. scaleni, anterior, medius und posterior, der vordere, mittlere und hintere Rippenhalter; M. longus colli, der lange Halsmuskel; M. longus capitis, der lange Kopfmuskel. Verhältnis der Mm. scaleni und des M. longus colli zur Kuppel der Pleura. Die Scalenus-Lücke.

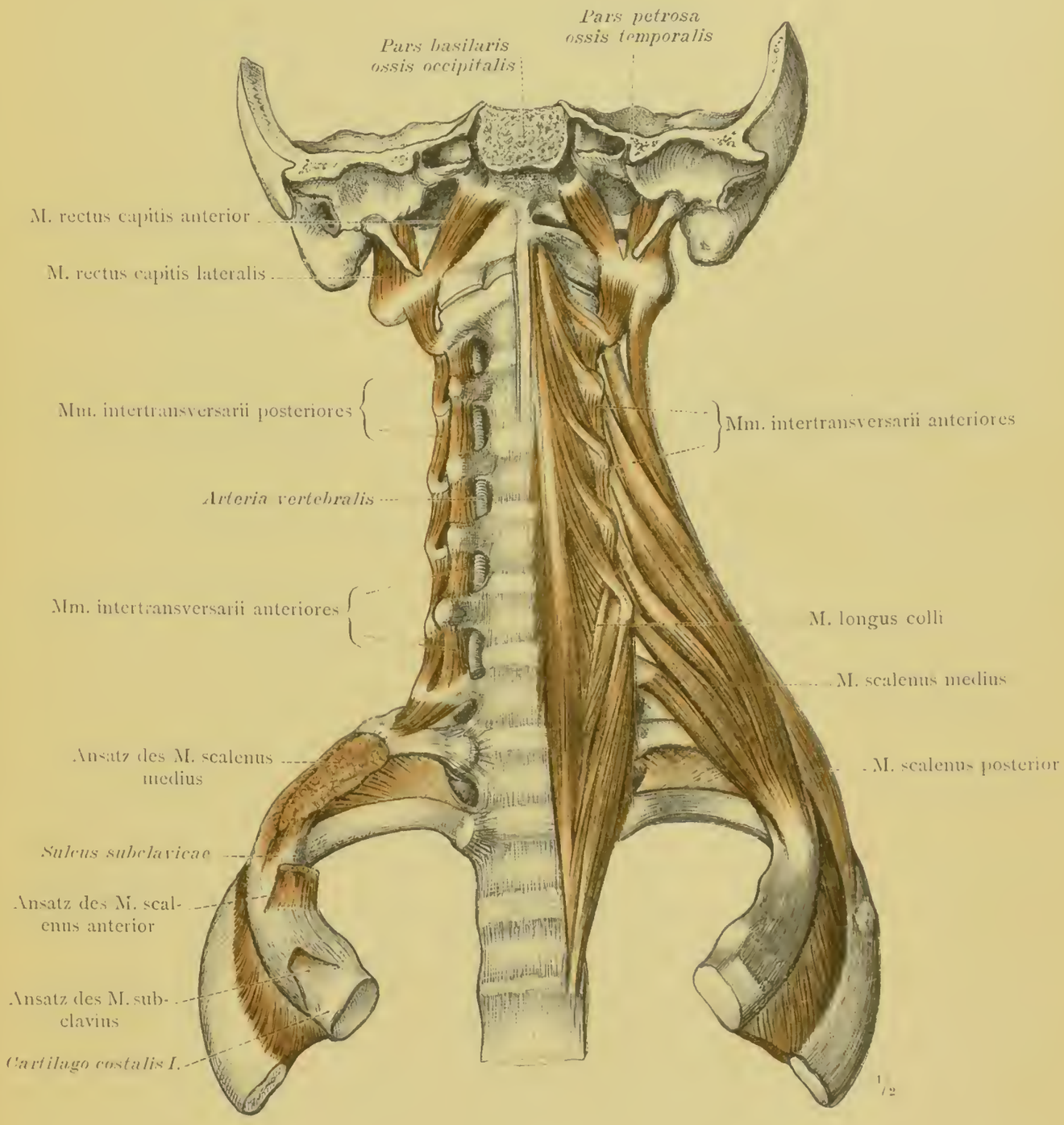

Fig. 544. Die tiefen Halsmuskeln, nach Entfernung des M. longus capitis und des M. scalenus anterior dargestellt. Auf der rechten Körperseite sind überdies der M. longus colli und die Mm. scalenus medius und posterior abgetragen worden. Ansicht von vorne. Mm. intertransversarii, Zwischenquerfortsatzmuskeln; Mm. rectus capitis anterior und rectus capitis lateralis, der vordere und der seitliche gerade Kopfmuskel.

Musculi colli, Muskeln des Halses.

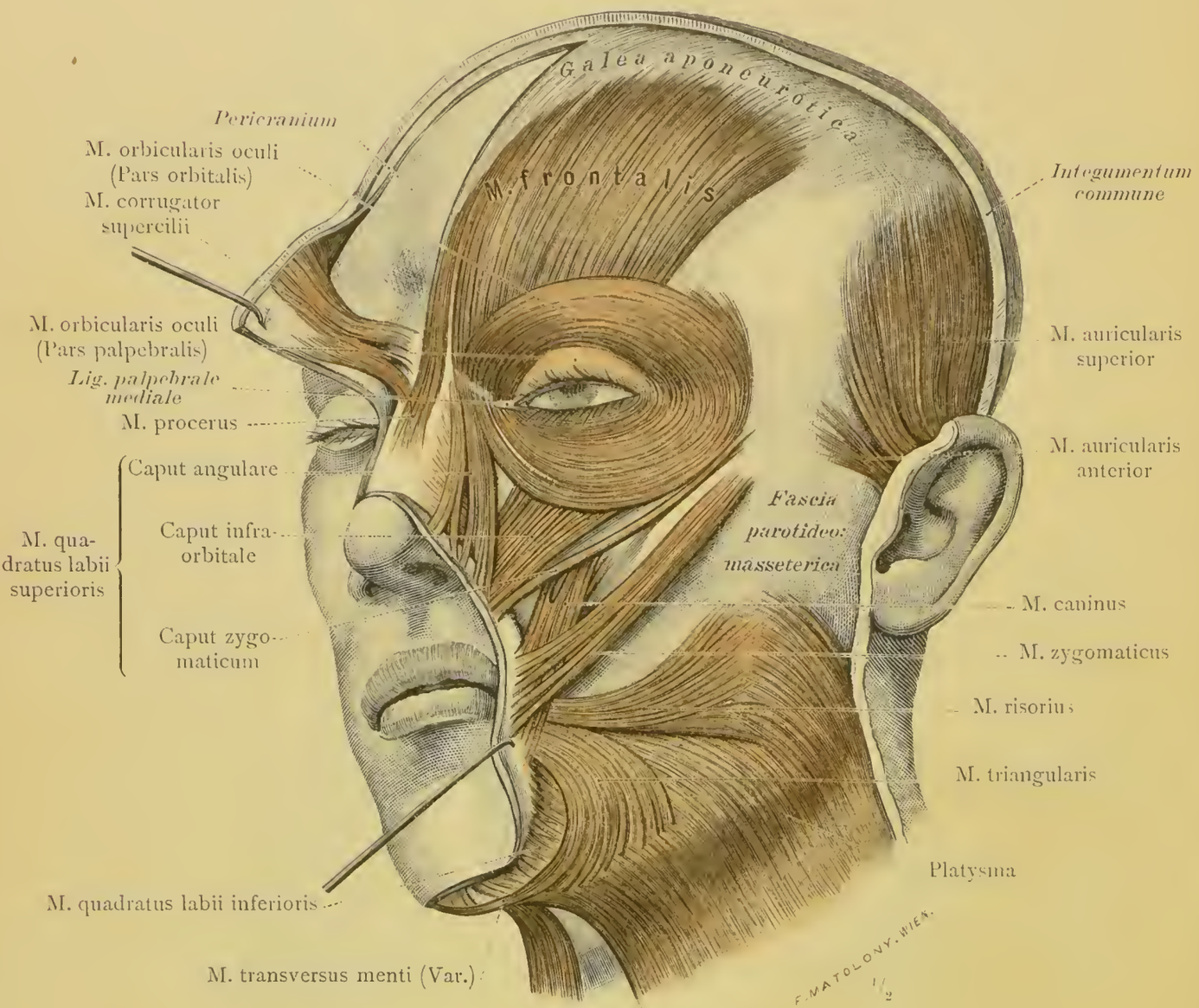

Fig. 545. Die oberflächliche Schichte der mimischen Muskeln des Gesichtes und ihr Verhältnis zu dem Platysma. M. triangularis, der dreieckige Muskel; M. risorius, der Lachmuskel; M. zygomaticus, der Jochbeinmuskel; M. quadratus labii superioris, der viereckige Muskel der Oberlippe; M. orbicularis oculi, der Schliessmuskel der Lider. Die vorderen Abschnitte des Schädelhaubenmuskels, M. epicranius: Mm. frontalis und procerus, der Stirnmuskel und der schmale Muskel des Nasenrückens. Mm. auricularis superior und auricularis anterior, der obere und der vordere Muskel der Ohrmuschel. Galea aponeurotica, die Schädelhaube; Pericranium, die Beinhaut des Schädeldaches; Fascia parotideomasseterica. Ansicht schief von links und vorne.

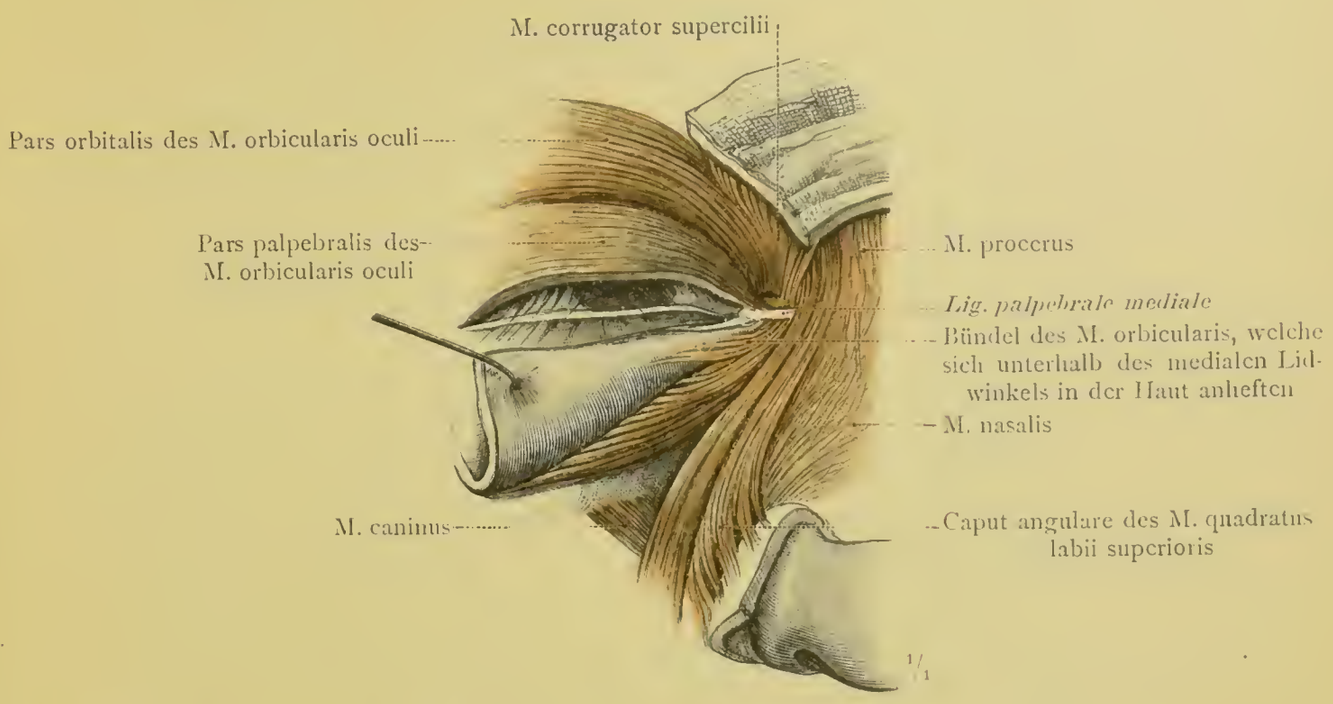

Fig. 546. Die Anheftung des M. orbicularis oculi in der Umgebung des medialen Lidwinkels und sein Verhältnis zu dem M. corrugator supercilii. Rechte Seite. Ansicht von vorne.

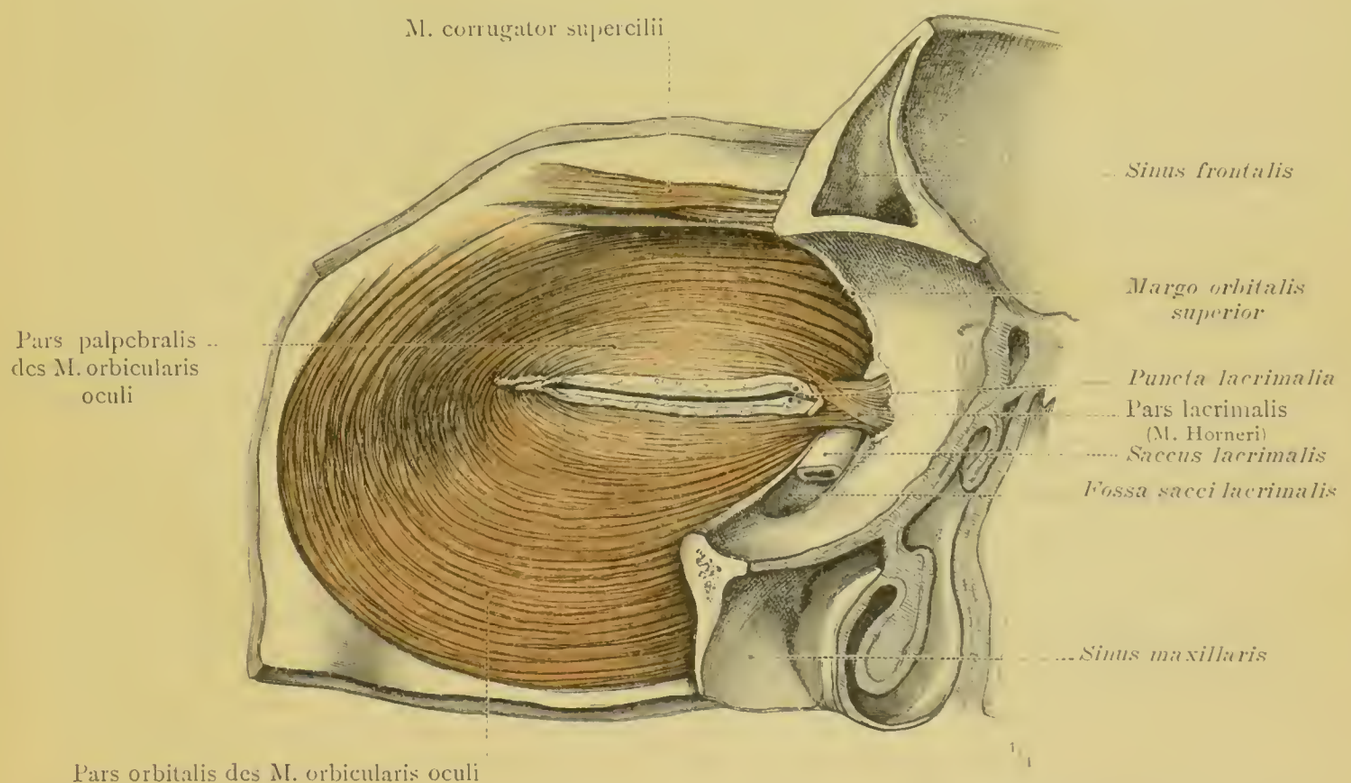

Fig. 547. Die drei Theile des M. orbicularis oculi und die Beziehung desselben zu dem M. corrugator supercilii in der Ansicht von hinten. Linke Seite. Die Weichtheile in der Umgebung der Lider wurden bis an die Ansatzstellen des M. orbicularis oculi von dem Skelet abgelöst und der Muskel durch Abtragung der Conjunctiva, der Stützplatten der Lider und des Septum orbitale von hinten her blossgelegt.

M. orbicularis oculi, der Schliessmuskel der Lider.

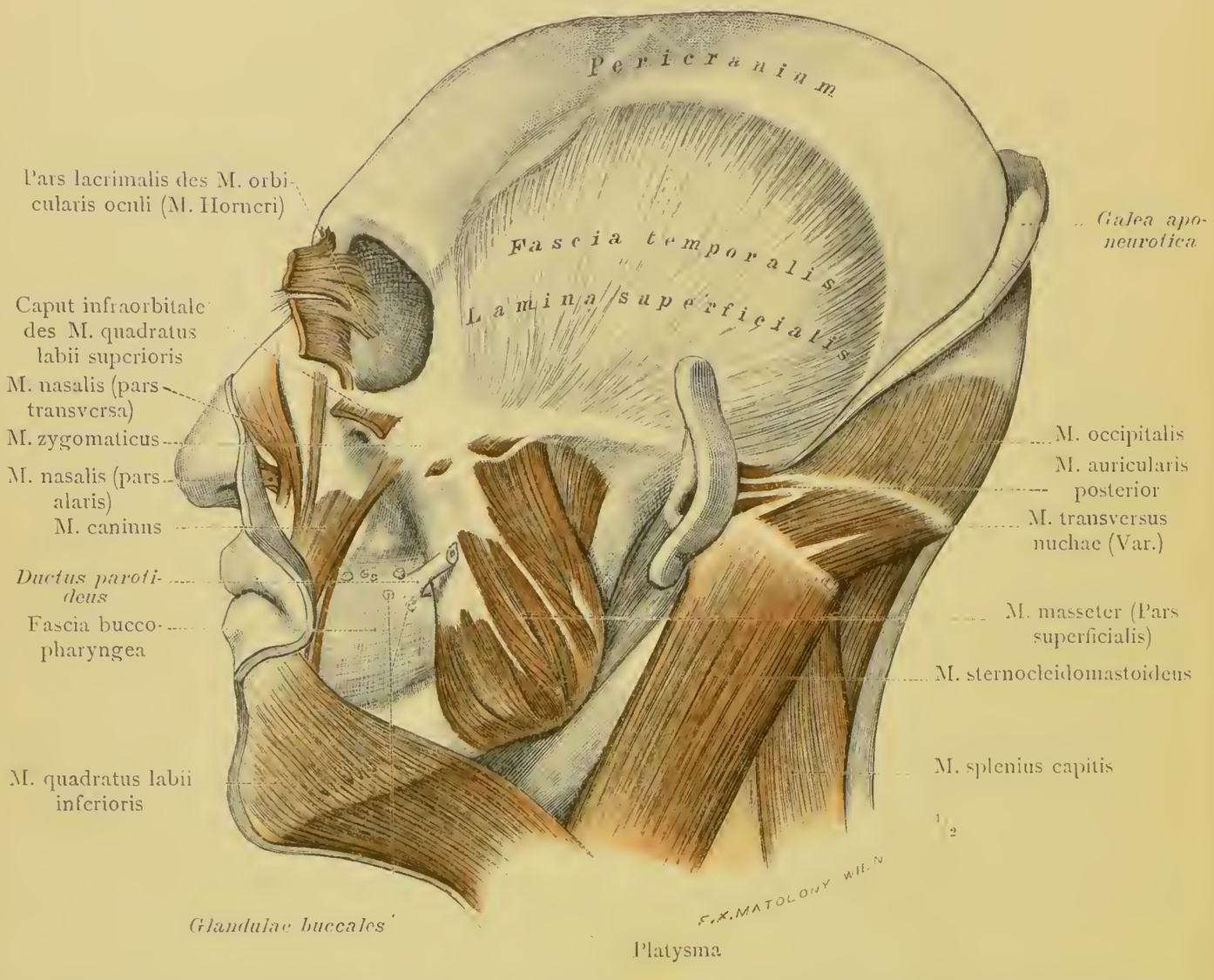

Fig. 548. Die tiefe Schichte der mimischen Muskeln des Gesichtes mit dem Kaumuskel, M. masseter, nach Entfernung des M. quadratus labii superioris, des M. triangularis, der Fascia parotideomasseterica und der Glandula parotis dargestellt: M. caninus, der Heber des Mundwinkels; M. quadratus labii inferioris, der viereckige Muskel der Unterlippe; M. nasalis, der Nasenmuskel. Der hintere Abschnitt des M. epicranius (des Schädelhaubenmuskels): M. occipitalis. Der hintere Muskel der Ohrmuschel, M. auricularis posterior. Galea aponeurotica, die Schädelhaube; Pericranium, die Beinhaut des Schädeldaches; Fascia temporalis und der vordere Antheil der Fascia buccopharyngea. Linke Seite.

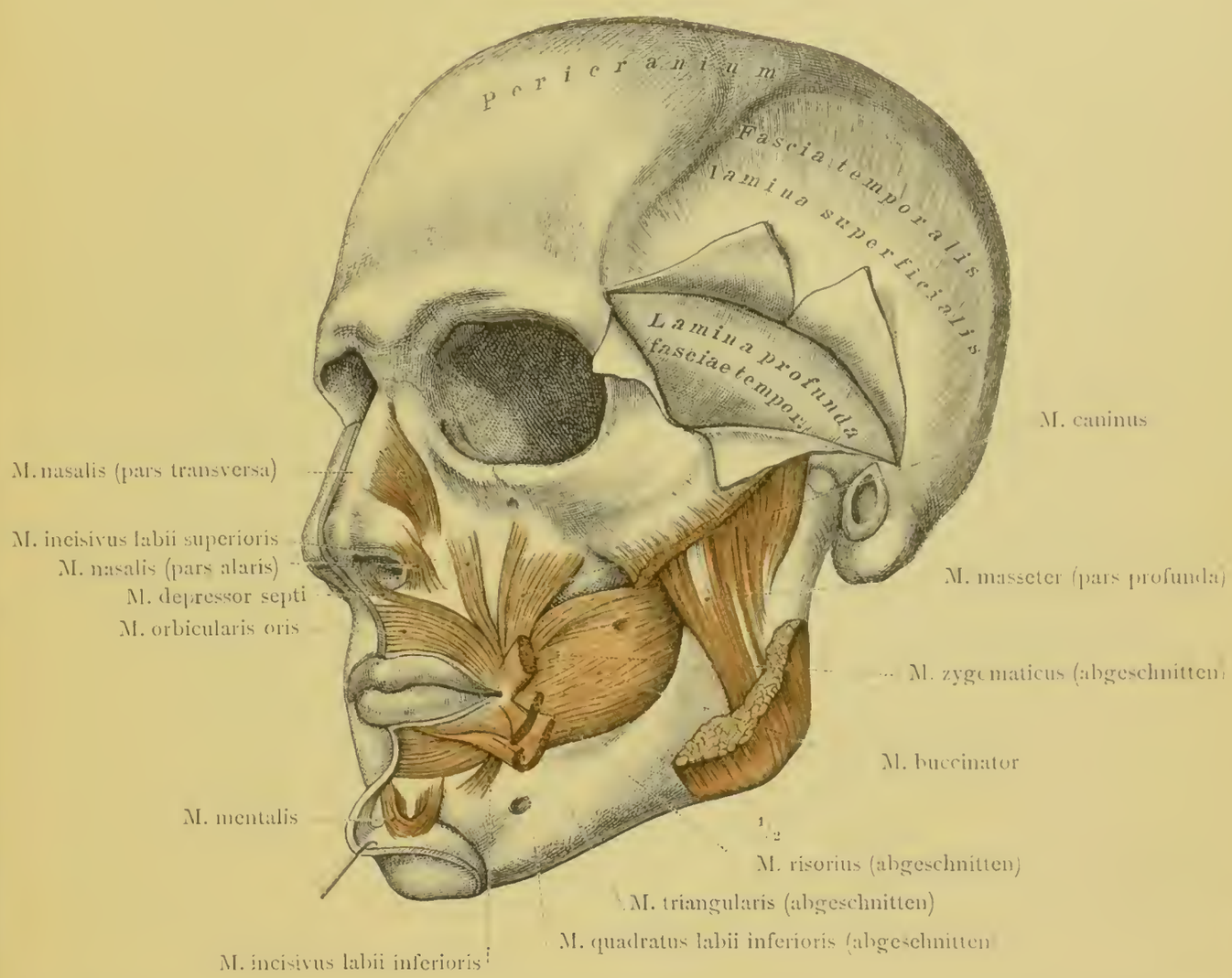

Fig. 549. Die tiefe Schichte der mimischen Muskeln des Gesichtes und die Beziehungen des M. orbicularis oris, des Schliessmuskels des Mundes, zu den angrenzenden Muskeln. Ansicht schief von vorne und links: M. buccinator, der Backenmuskel, nach Ablösung der Fascia buccopharyngea dargestellt; Mm. incisivi, die Schneidezahnmuskeln; M. mentalis, der Kinnmuskel; M. nasalis, der Nasenmuskel; M. depressor septi, der Herabzieher der Nasenscheidewand, und M. caninus, der Heber des Mundwinkels. Die tiefe Portion des Kaumuskels, M. masseter, durch theilweise Abtragung der grösseren oberflächlichen Portion dargestellt. Pericranium; Fascia temporalis.

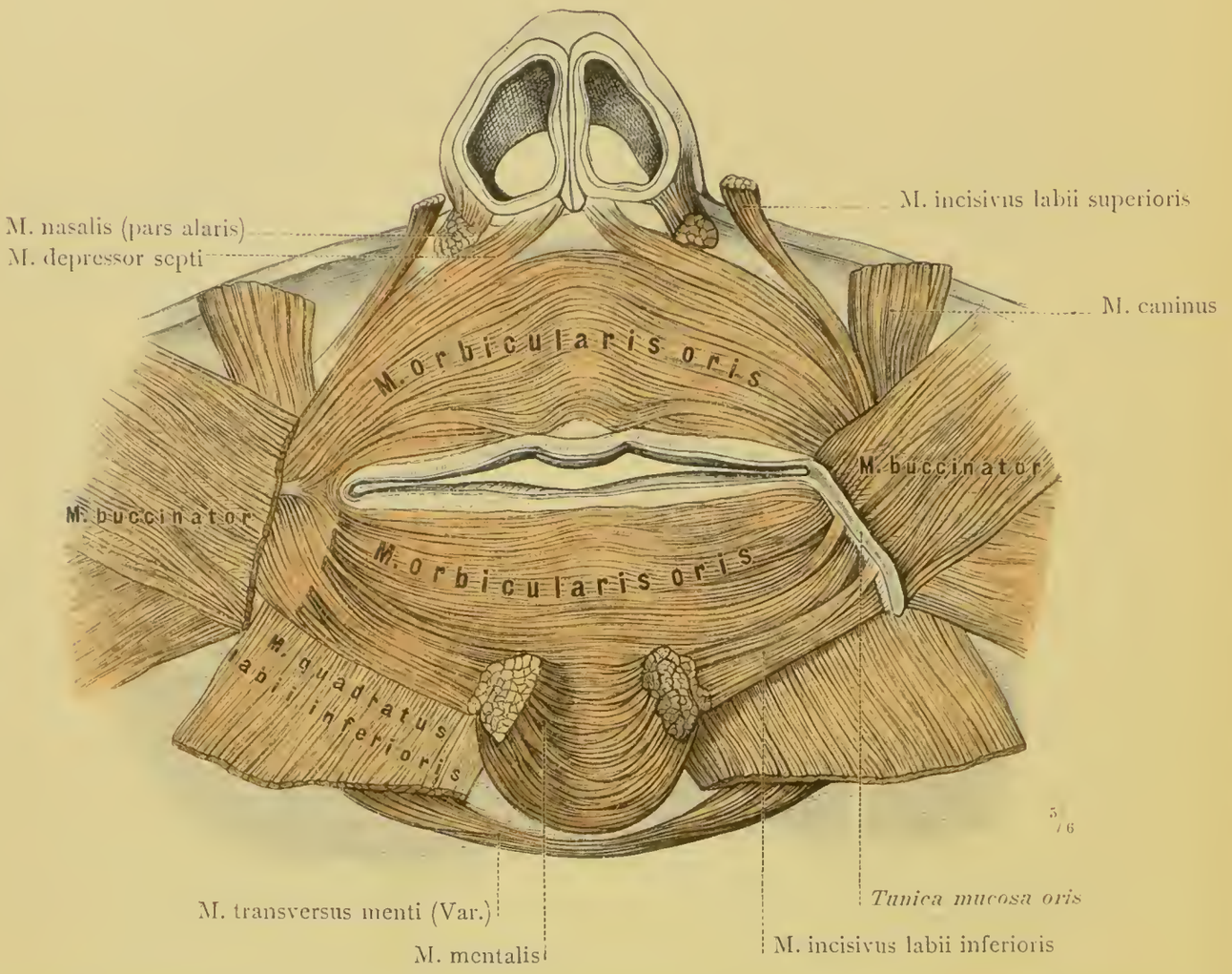

Fig. 550. M. orbicularis oris und seine Beziehungen zu den angrenzenden Muskeln in der Ansicht von hinten.

Die Weichtheile in der Umgebung des Mundes und der knorpelige Theil der äusseren Nase wurden im Zusammenhang von dem Skelet abgelöst und die Muskeln durch Abtragung der Mundschleimhaut von hinten her dargestellt. Auf der rechten Seite wurde ein schmaler, von dem Mundwinkel ausgehender Streifen der Schleimhaut erhalten, um den Uebergang eines Theiles des M. buccinator und des M. orbicularis oris in dieselbe zu zeigen.

M. orbicularis oris, der Schliessmuskel des Mundes.

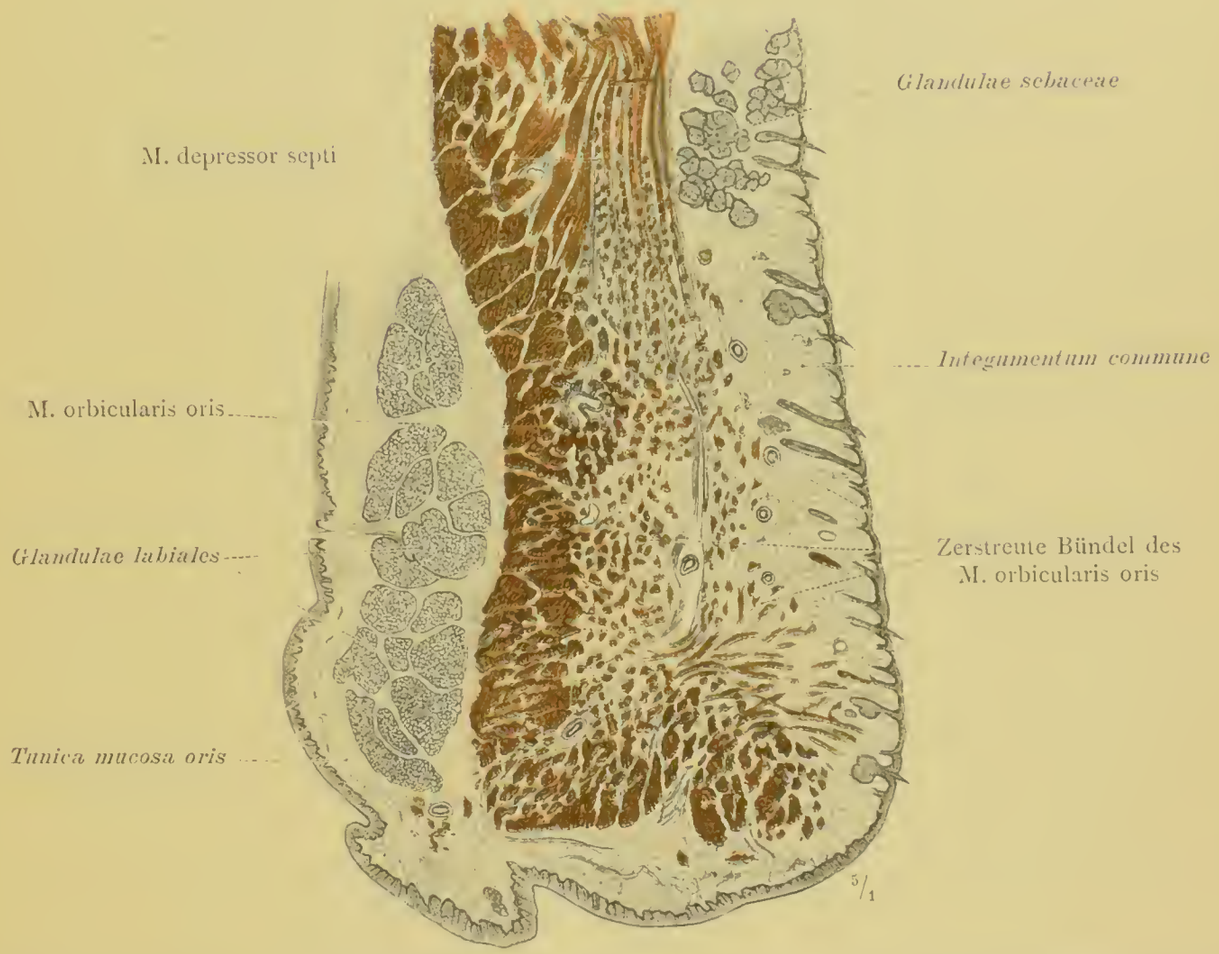

Fig. 551. Sagittaler Durchschnitt durch die Mitte der Oberlippe, zur Demonstration der Lage und Querschnittsform des M. orbicularis oris, sowie der zahlreichen dünnen, in die äussere Haut einstrahlenden Bündel desselben.

M. orbicularis oris, der Schliessmuskel des Mundes.

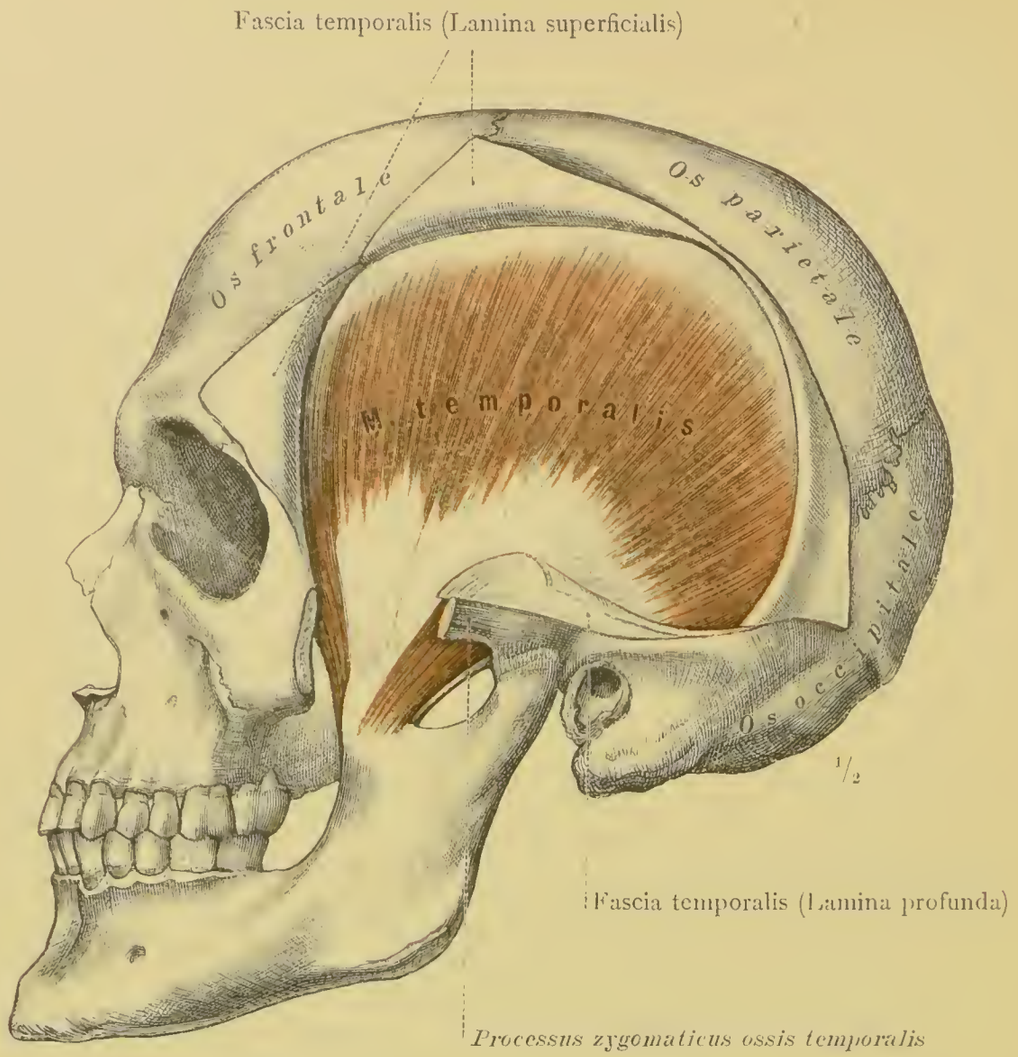

Fig. 552. Musculus temporalis, der Schläfenmuskel, an der linken Kopfseite nach theilweiser Abtragung des Jochbogens durch Entfernung des oberflächlichen und tiefen Blattes der Fascia temporalis dargestellt.

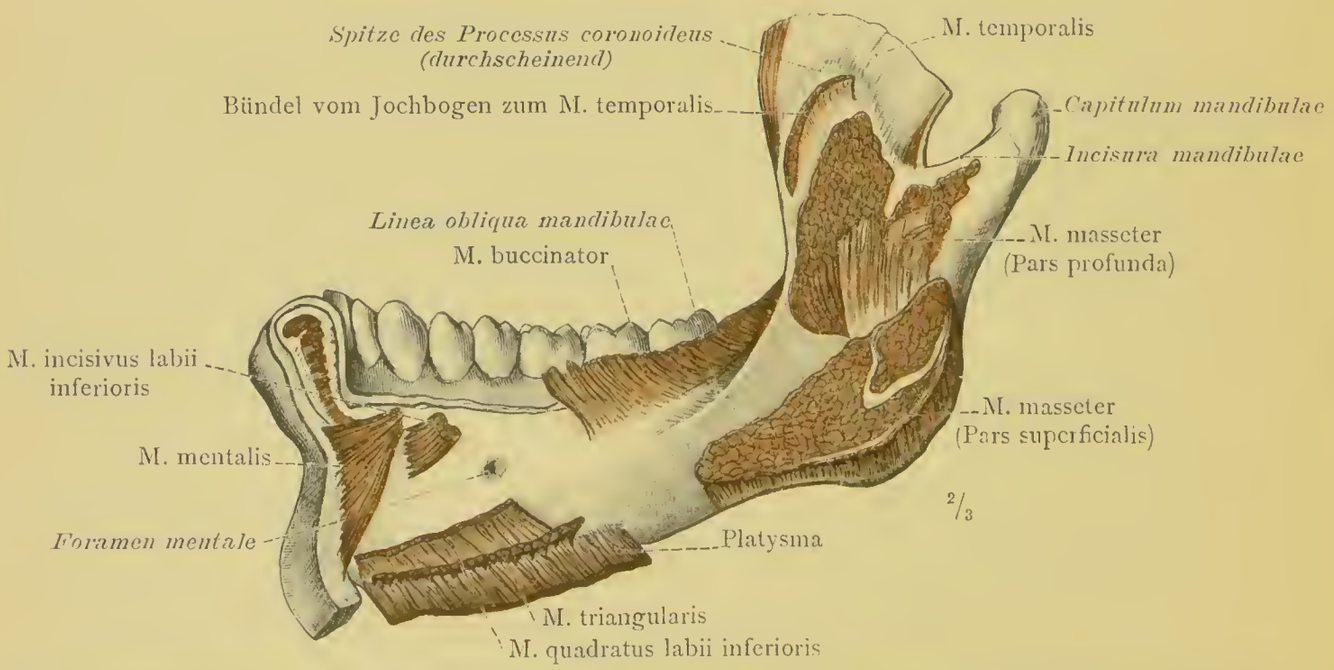

Fig. 553. Muskelansätze an der äusseren Fläche des Unterkiefers. Linke Körperseite.

Musculi masticatorii, Kaumuskeln.

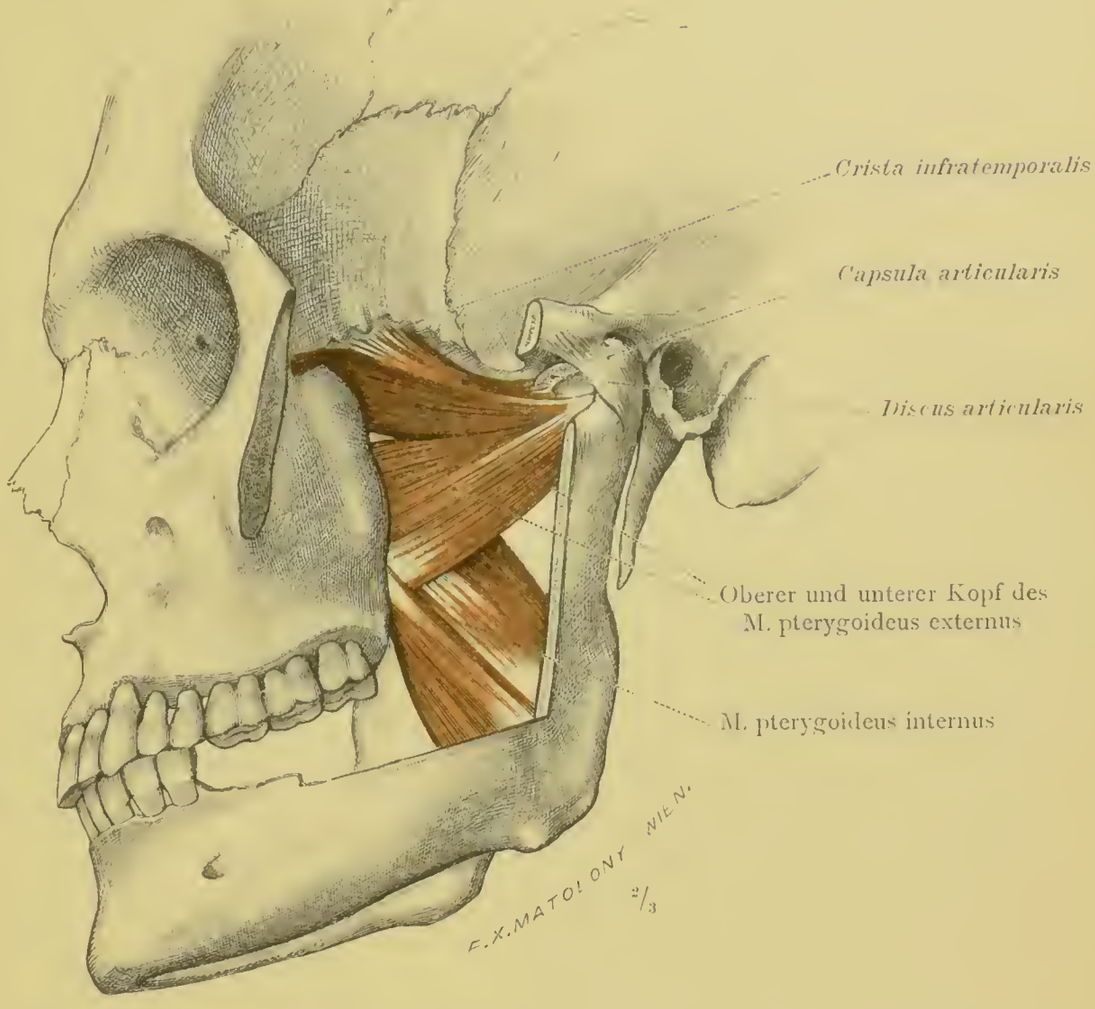

Fig. 554. Musculi pterygoidei, externus und internus, der äussere und der innere Flügelmuskel, nach Abtragung des Jochbogens und eines Theiles des Unterkieferastes dargestellt. Ansicht von der linken Seite. Das Kiefergelenk wurde eröffnet, um die theilweise Insertion des oberen Kopfes des M. pterygoideus externus an dem vorderen Rand des Discus articularis und an der Gelenkkapsel zu zeigen.

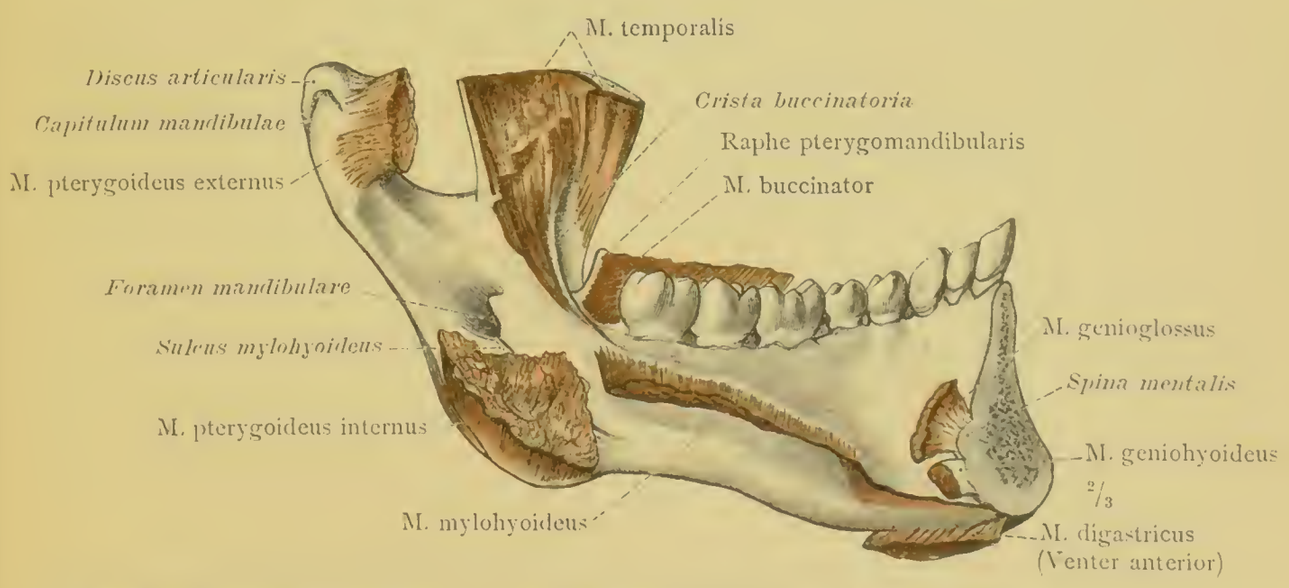

Fig. 555. Muskelansatzstellen an der inneren Fläche des Unterkiefers. Linke Körperseite.

Musculi masticatorii, Kaumuskeln.

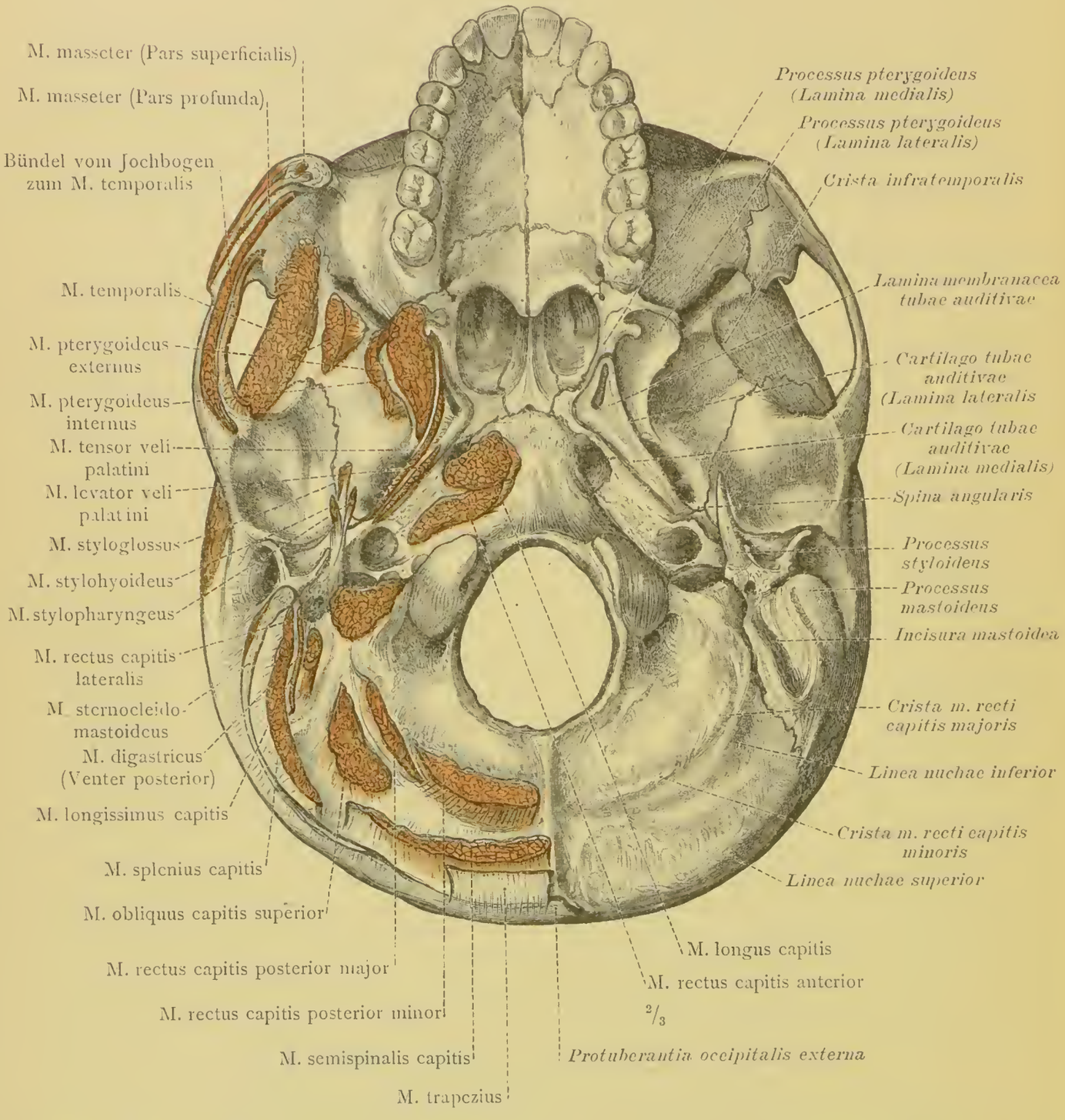

Fig. 556. Basis cranii externa. Ursprungs- und Ansatzstellen der Muskeln an der rechten Hälfte des äusseren Schädelgrundes dargestellt.

Haftstellen der Muskeln am äusseren Schädelgrund.

MUSCULI EXTREMITATIS SUPERIORIS.

DIE MUSKELN DER OBEREN GLIEDMASSEN.

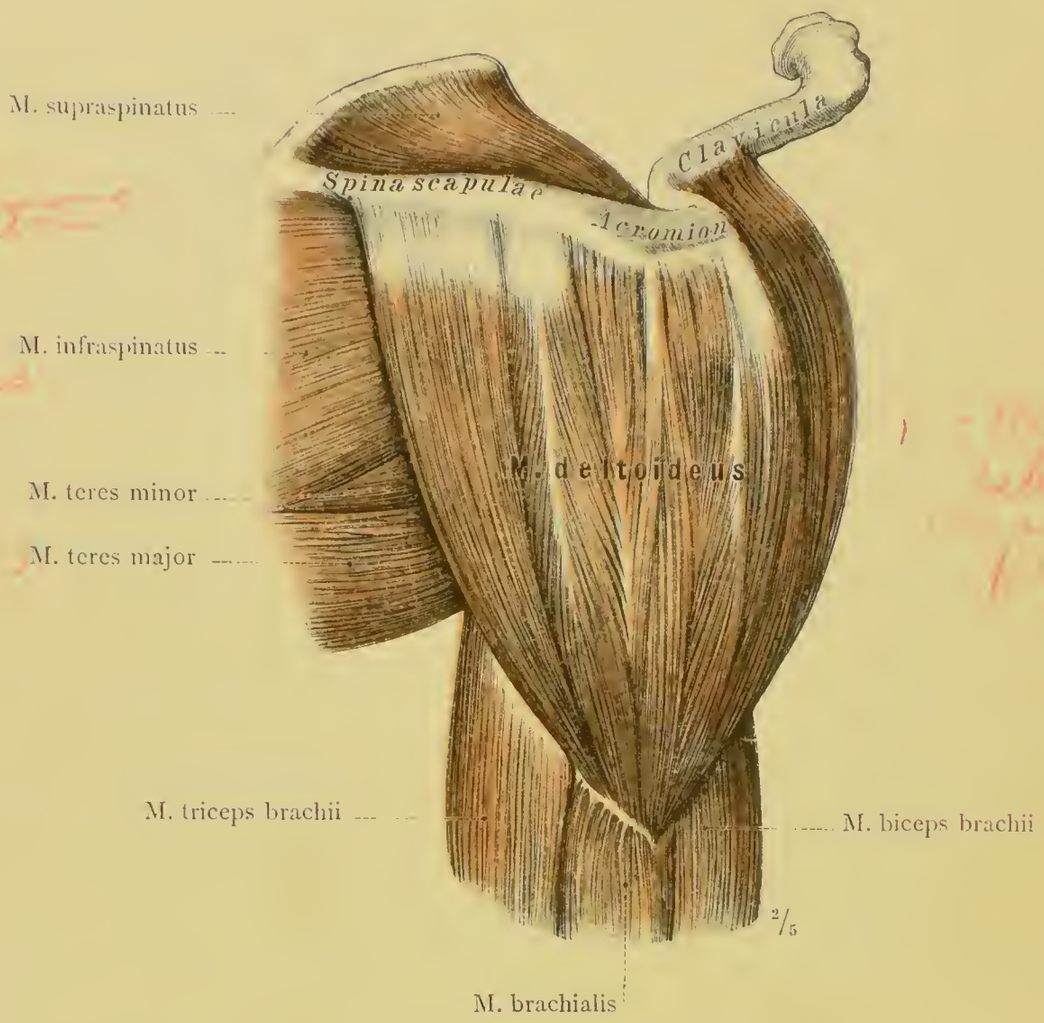

Fig. 557. M. deltoideus, der Deltamuskel, der rechten Seite in dorso-lateraler Ansicht; seine Lagebeziehungen zu den angrenzenden Schultergelenks- und Oberarmmuskeln.

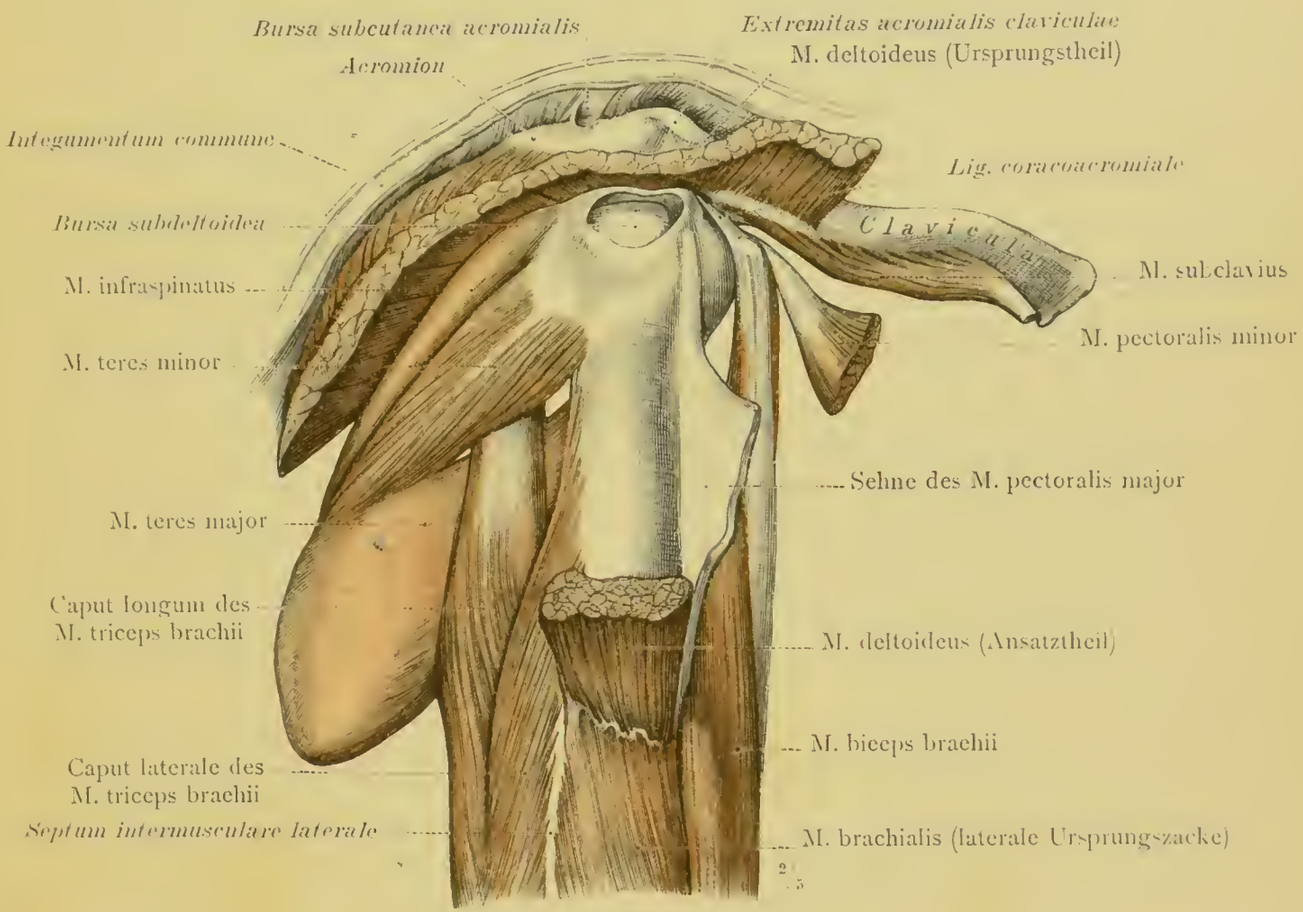

Fig. 558. Die Gruppirung der Muskeln in der Umgebung des rechten Schultergelenkes und an dem oberen Abschnitt des Oberarmes, nach Abtragung des M. deltoideus von der lateralen Seite gesehen. Bursa mucosa subdeltoidea und Bursa subcutanea acromialis.

Musculi articulationis humeri, Schultergelenksmuskeln.

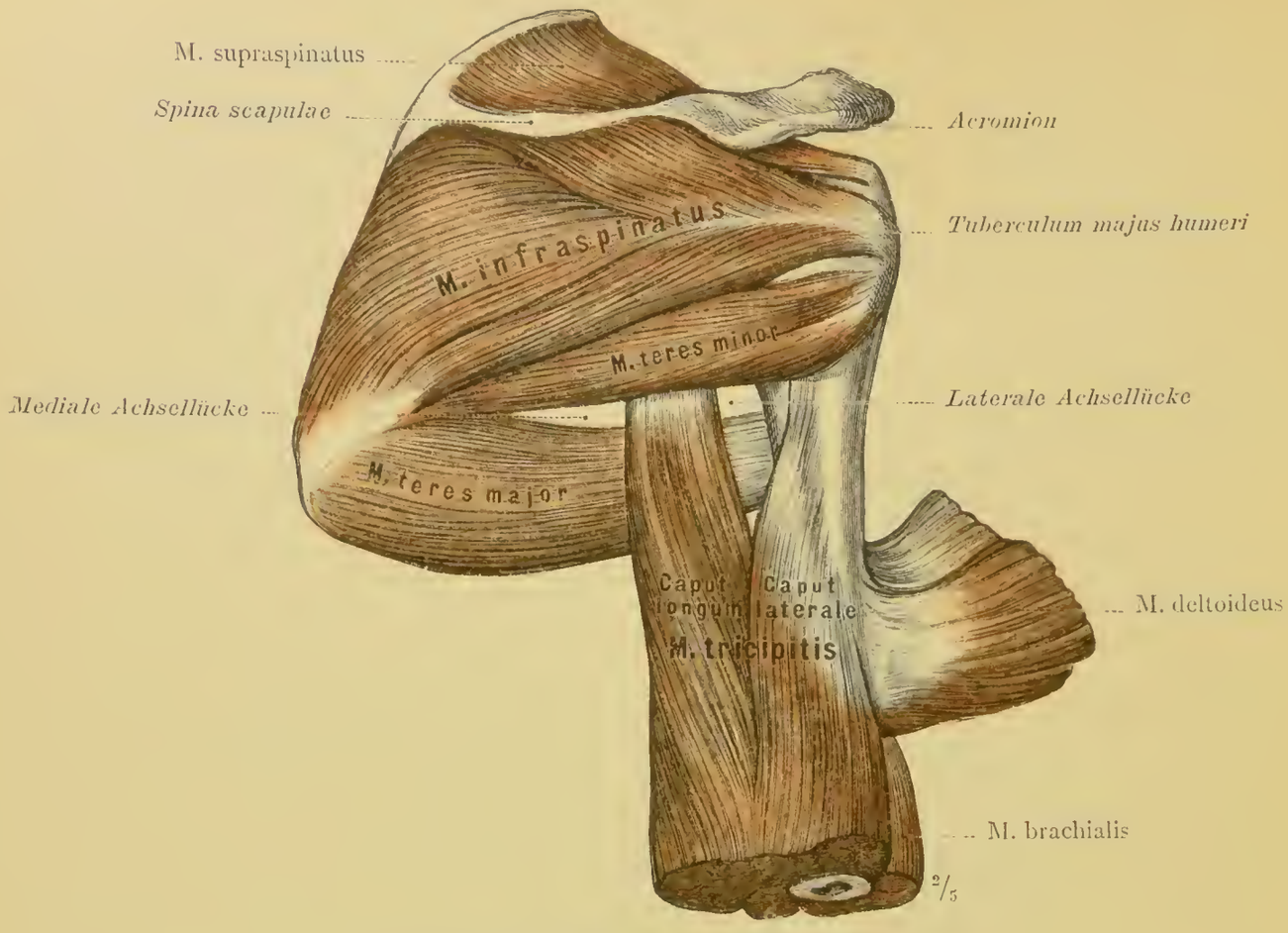

Fig. 559. Die Schultergelenksmuskeln der rechten Seite in der Ansicht von hinten: M. supraspinatus, der Obergrätenmuskel; M. infraspinatus, der Untergrätenmuskel; Mm. teres major und minor, der grosse und der kleine runde Armmuskel; die angrenzenden Theile des M. triceps brachii. Die mediale und die laterale Achsellücke.

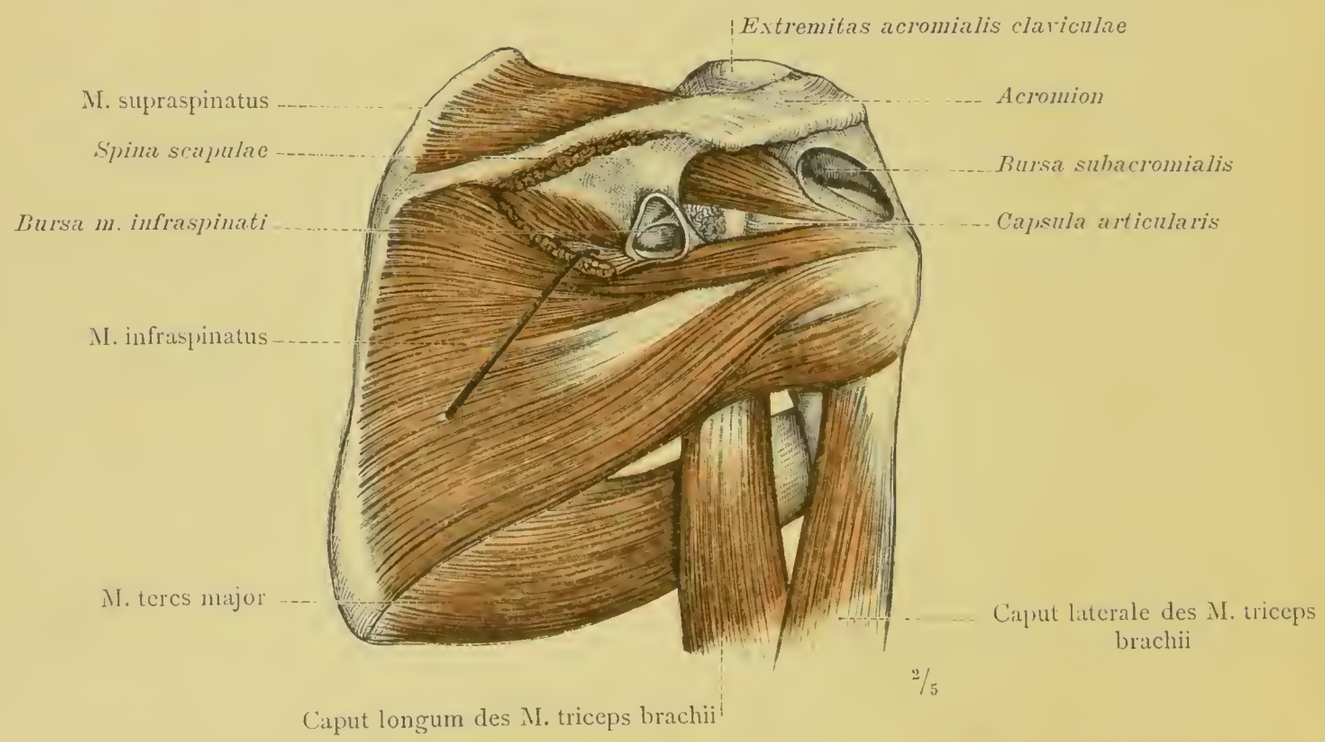

Fig. 560. An einem dem vorhergehenden ähnlichen Präparate wurde der Ursprungstheil des M. infraspinatus von der Schultergräte abgetrennt, um die Bursa musculi infraspinati darzustellen. Ueberdies ist die Bursa subacromialis freigelegt worden.

Musculi articulationis humeri, Schultergelenksmuskeln.

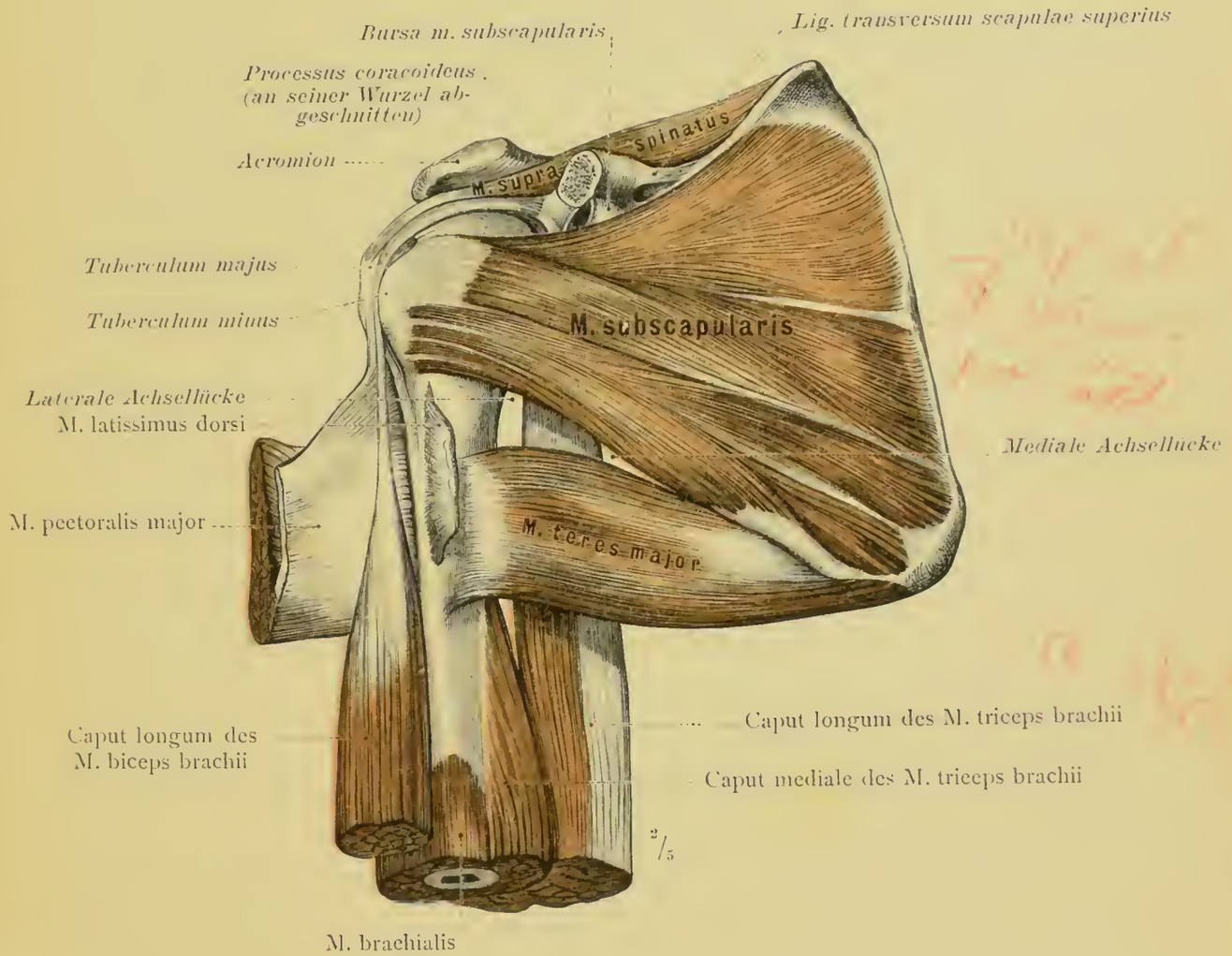

Fig. 561. Die Schultergelenksmuskeln der rechten Seite in der Ansicht von vorne: M. subscapularis, der Unterschulterblattmuskel, mit der Bursa m. subscapularis; M. supraspinatus, der Obergrätenmuskel; M. teres major, der grosse runde Armmuskel. Die angrenzenden Theile der Oberarmmuskeln und der Rumpf-Armmuskeln. Die mediale und die laterale Achsellücke.

Musculi articulationis humeri, Schultergelenksmuskeln.

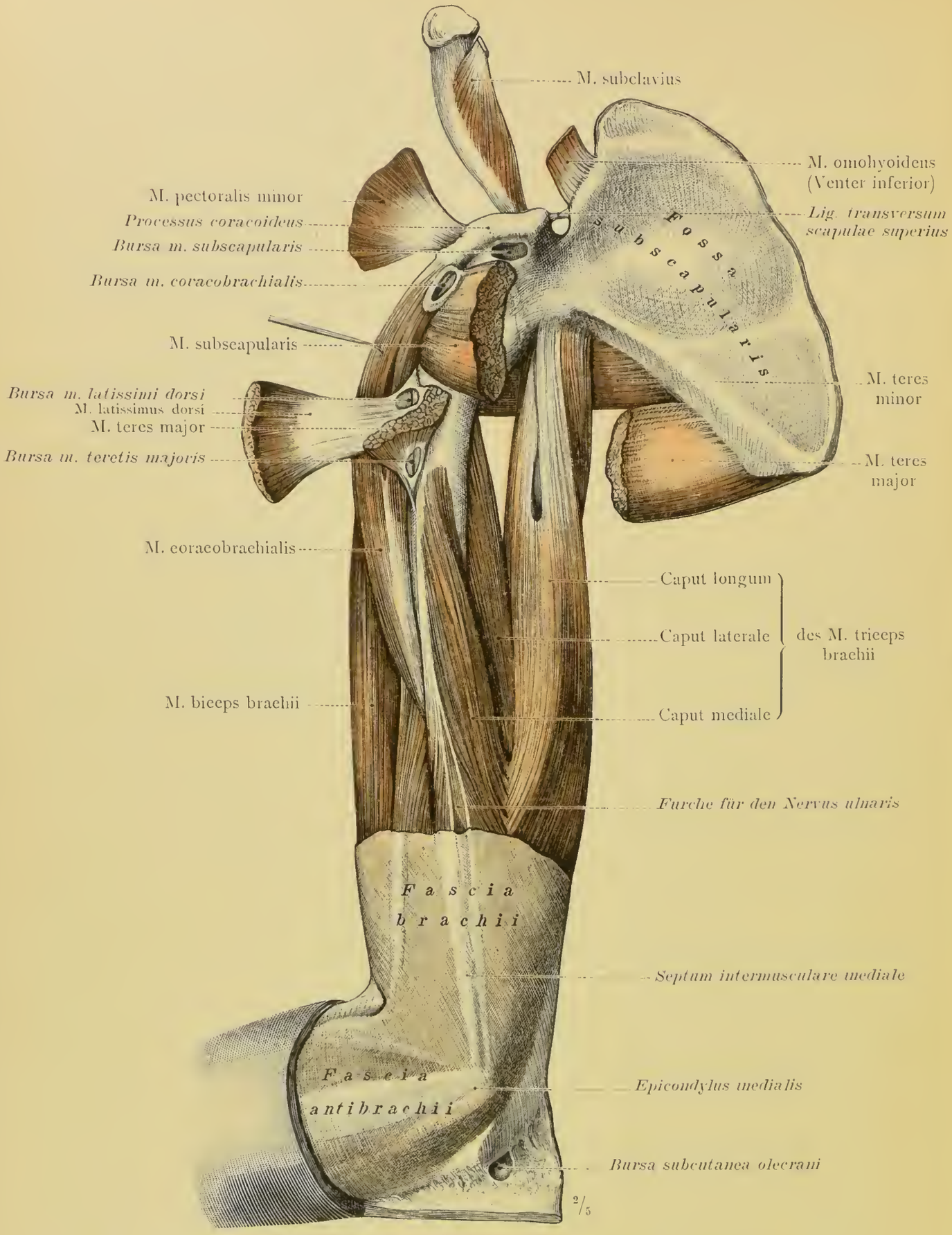

Fig. 562. Die Gruppirung der Muskeln in dem proximalen Theile des rechten Oberarmes und die Lagebeziehungen derselben zu den Ansätzen der Schultergelenks- und Rumpf-Armmuskeln in der Ansicht von der medialen Seite. Die in dieser Gegend vorkommenden Bursae mucosae. Der distale Theil der Fascia brachii und der proximale Theil der Fascia antibrachii. Bursa subcutanea olecrani.

Musculi brachii, Muskeln des Oberarmes.

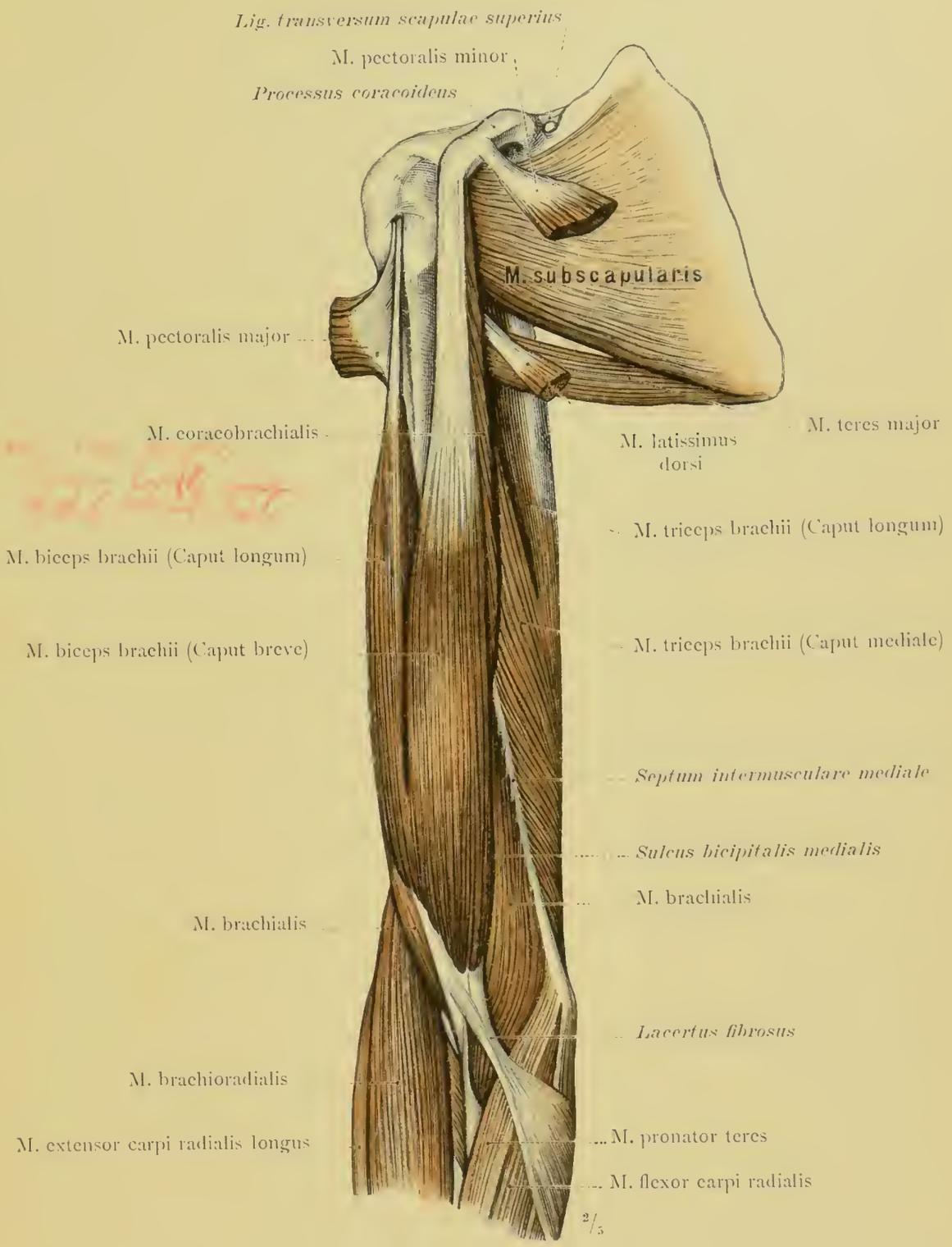

Fig. 563. Der zweiköpfige Armmuskel, M. biceps brachii, der rechten Seite und seine Beziehungen zu den übrigen Muskeln an der Beugeseite des Oberarmes, zu den Schultergelenks- und Rumpf-Armmuskeln, sowie zu den Muskeln des Unterarmes.

Musculi brachii, Muskeln des Oberarmes.

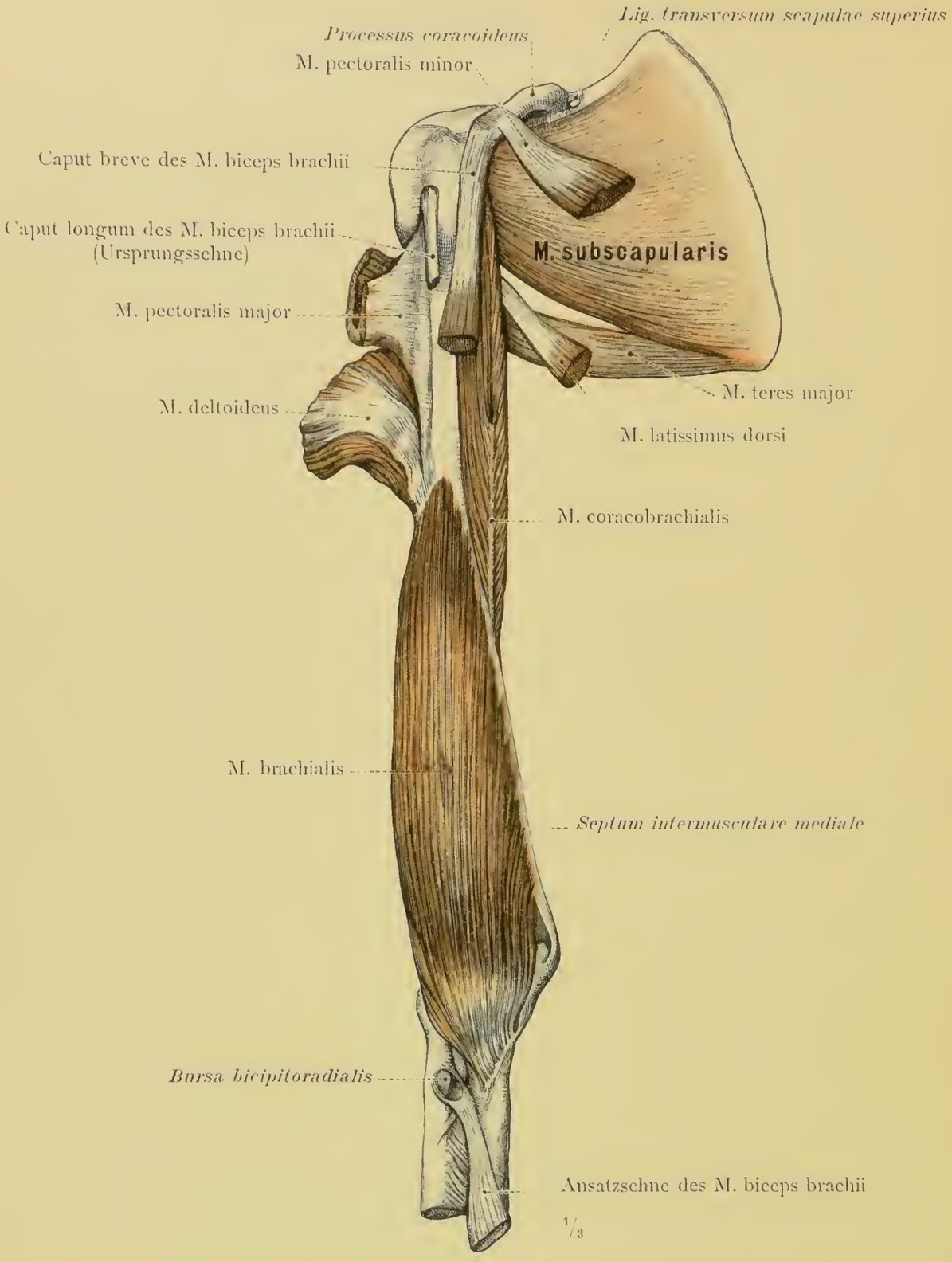

Fig. 564. Die Muskeln der vorderen (Beuge-) Seite des rechten Oberarmes, nach Abtragung des M. biceps brachii: M. coracobrachialis, der Hackenmuskel; M. brachialis, der innere Armmuskel. Die Ansatzsehne des M. biceps brachii ist distal umgeschlagen, um die Bursa bicipitoradialis sichtbar zu machen.

Musculi brachii, Muskeln des Oberarmes.

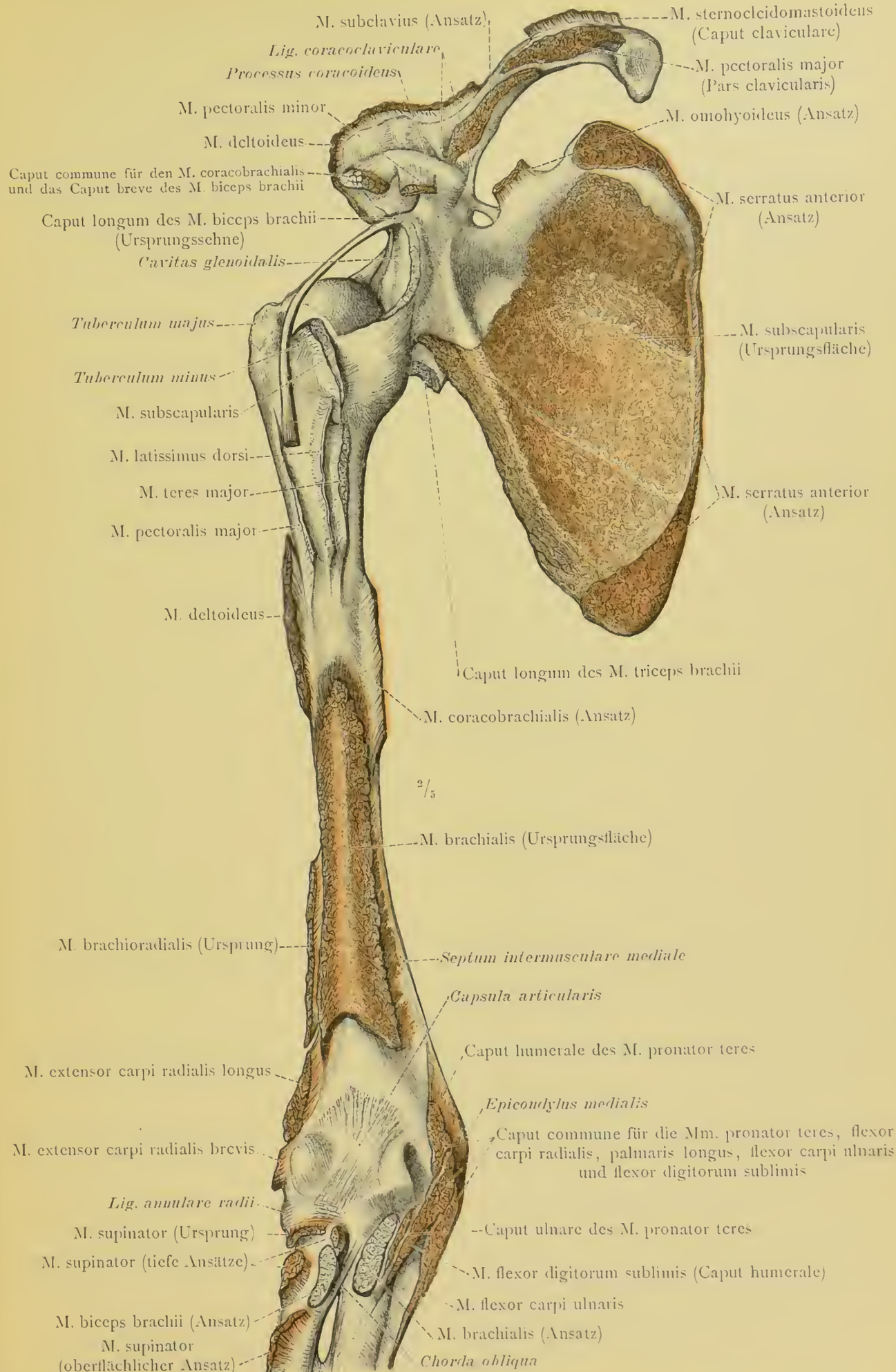

Fig. 365. Muskelansätze an der Vorderseite des Schulterblattes, Oberarmes und Ellbogens.

Musculi brachii, Muskeln des Oberarmes.

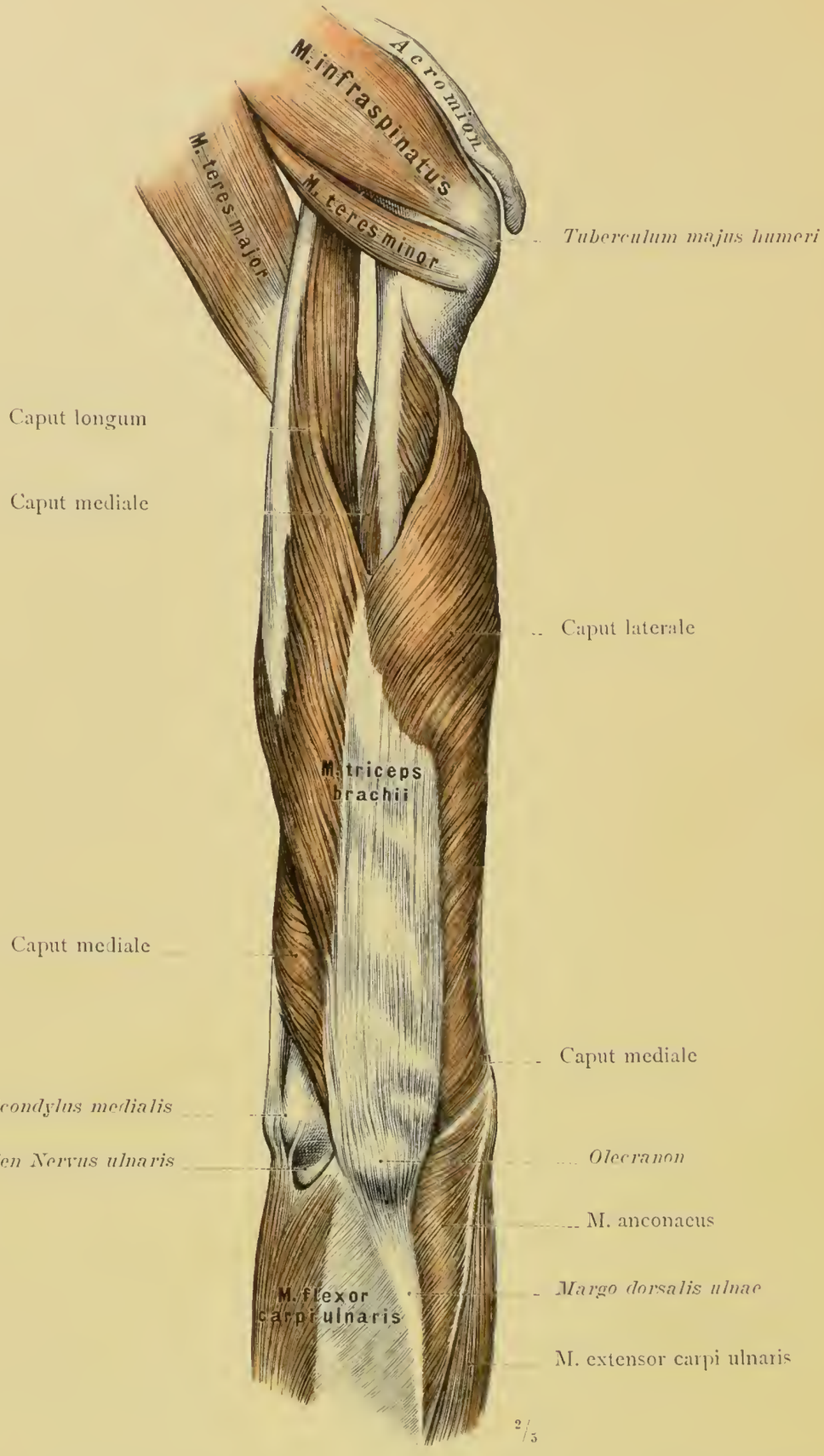

Fig. 566. Der dreiköpfige Oberarmmuskel, M. triceps brachii, der rechten Seite in der Ansicht von hinten; die Lagebeziehungen seiner proximalen und distalen Endstücke zu den Schultergelenksmuskeln, beziehungsweise zu den Muskeln des Unterarmes. M. anconaeus, der Ellbogenmuskel.

Musculi brachii, Muskeln des Oberarmes.

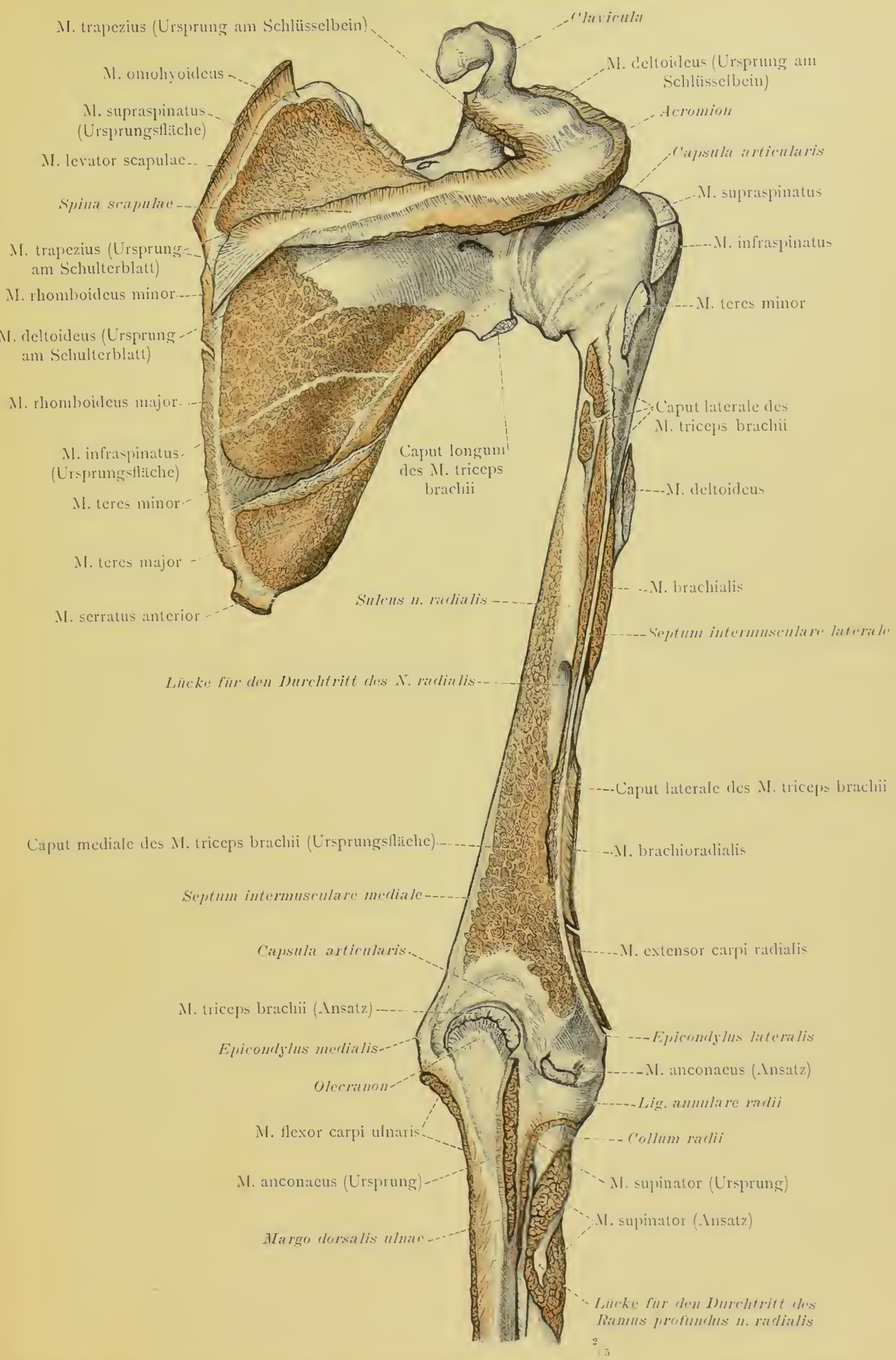

Fig. 567. Muskelansätze an der Dorsalseite des Schulterblattes, Oberarmes und Ellbogens.

Musculi brachii, Muskeln des Oberarmes.

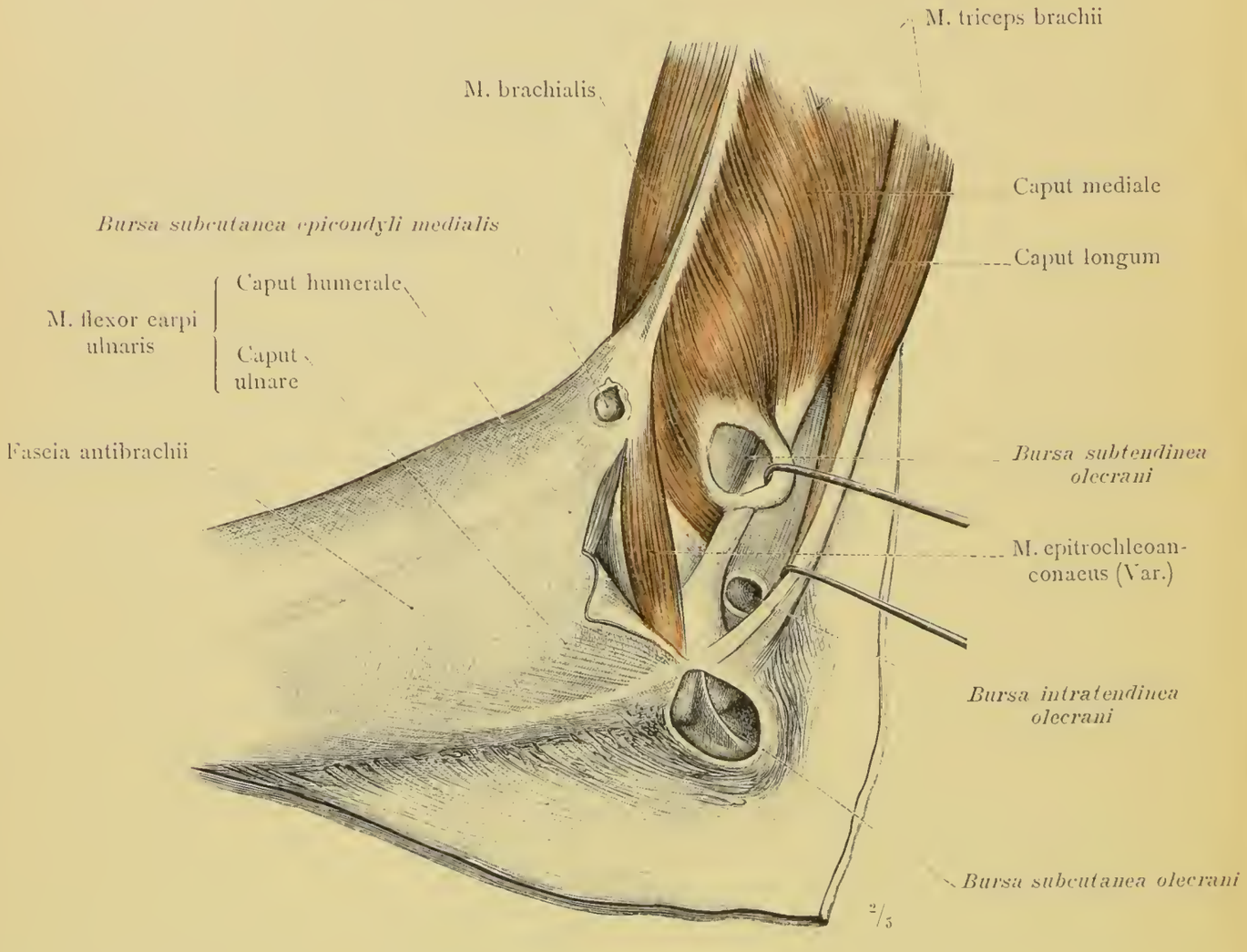

Fig. 568. Die mediale Seite der rechten Ellbogengegend mit dem distalen Endstück des M. triceps brachii, dem anomalen Musculus epitrochleoanconaeus und den in diesem Bereiche vorkommenden Schleimbeuteln. Um die Bursae intratendinea und subtendinea olecrani darzustellen, sind durch das distale Endstück des M. triceps brachii zwei Längsschnitte geführt und die dorsalen Schnittränder durch Haken abgezogen worden. In dem Bereiche des Unterarmes ist die Fascia antibrachii erhalten geblieben.

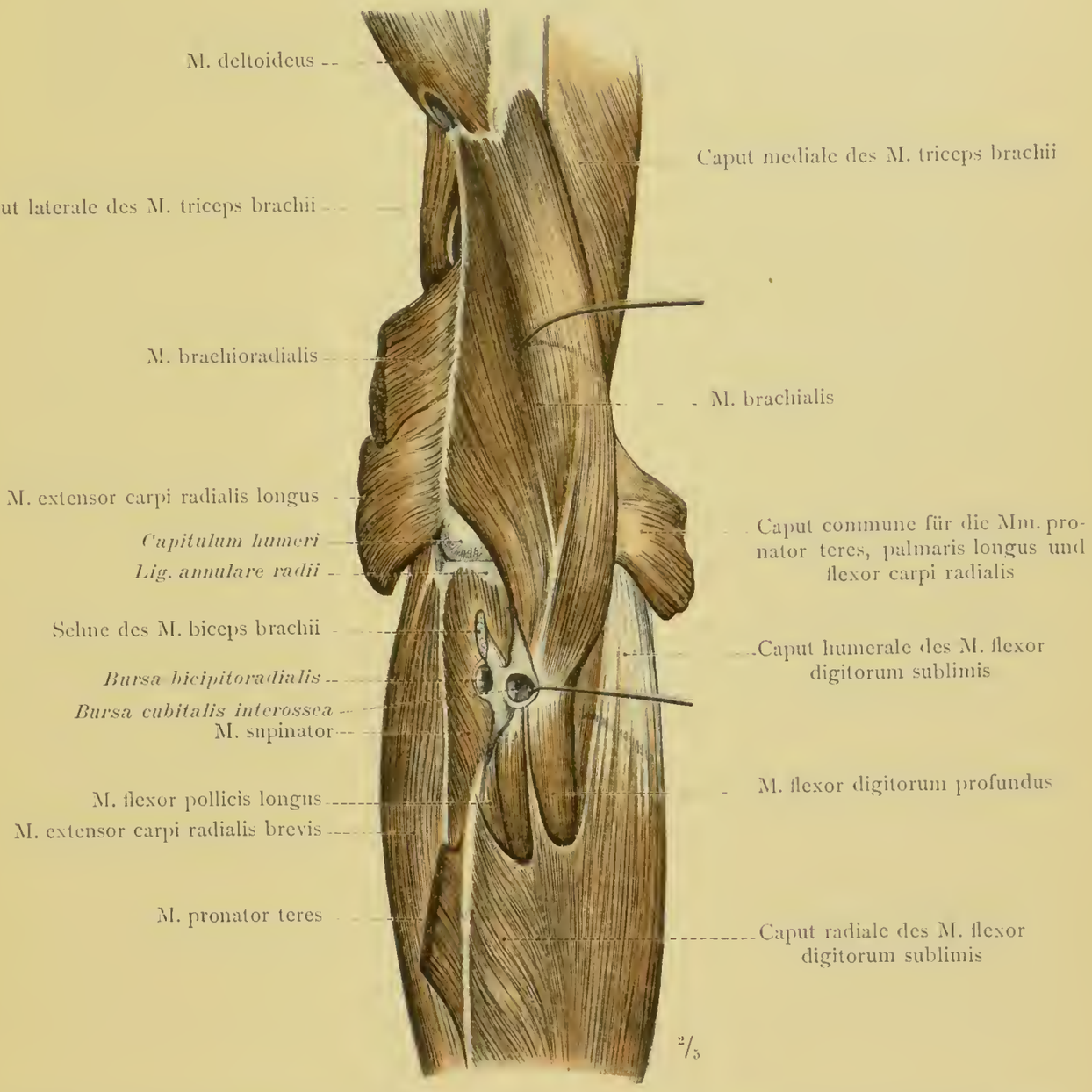

Fig. 569. Die Ursprungstheile der volaren und der radialen Muskeln des rechten Unterarmes in ihren Lagebeziehungen zu dem M. brachialis im Grunde und in der Umgebung der Fossa cubitalis.

Ansicht von vorne, bei Supinations-Stellung des Unterarmes. Der M. brachialis ist etwas medial abgezogen. Die beiden oberflächlichen Muskeln der radialen Gruppe sind bis auf ihre Ursprungsstücke entfernt und diese lateral abgehoben worden, um die tiefe Schichte der radialen Gruppe: den kurzen radialen Handstrecker, M. extensor carpi radialis brevis, und den Gegendreher, M. supinator, blosszulegen. Auch die oberflächliche Schichte der volaren Muskelgruppe ist abgetragen worden. Bursa bicipitoradialis und Bursa cubitalis interossea.

Musculi antibrachii, Muskeln des Unterarmes.

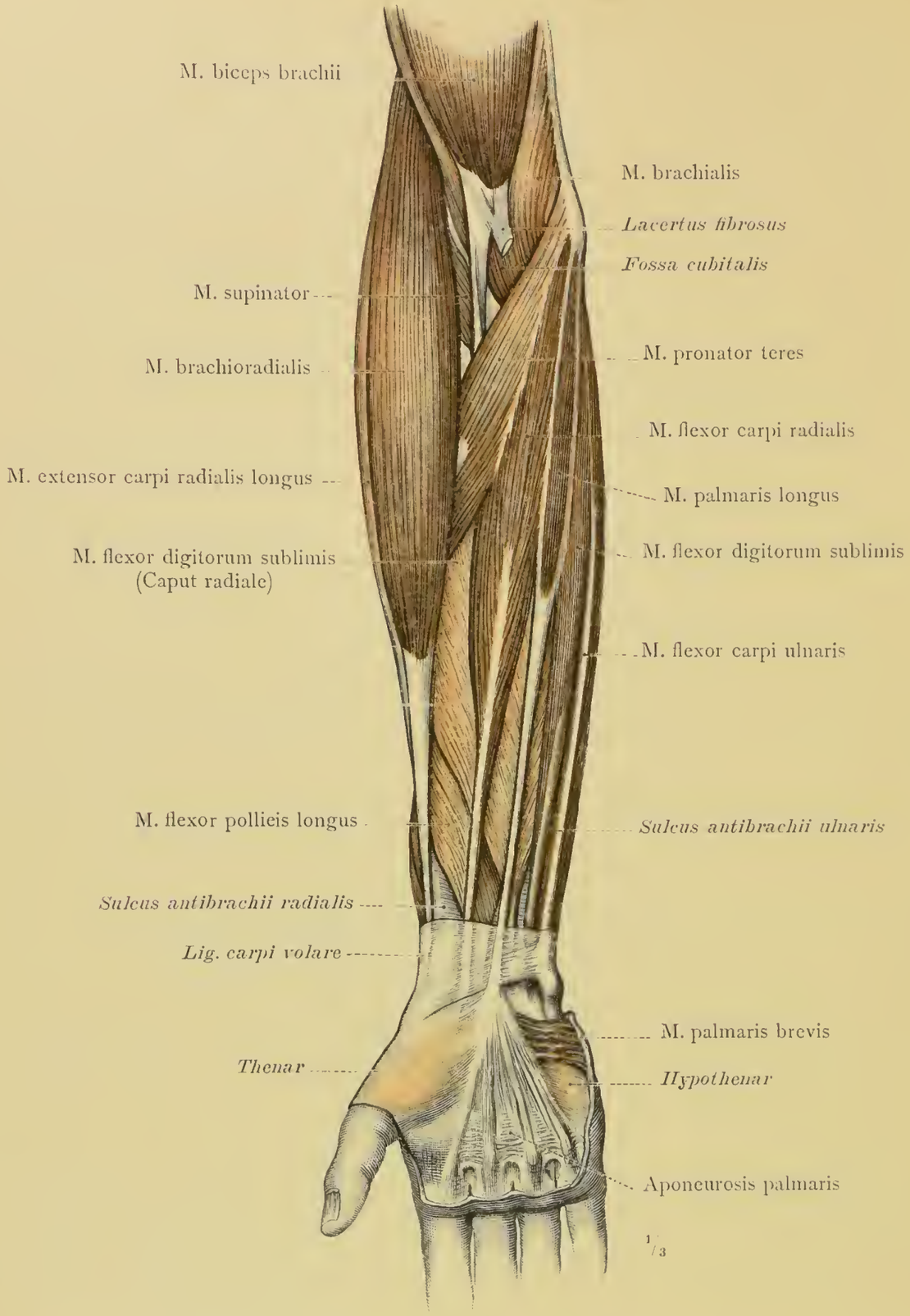

Fig. 570. Die oberflächliche Schichte der volaren Muskelgruppe des rechten Unterarmes: M. pronator teres, der runde Drehmuskel des Unterarmes; M. flexor carpi radialis, der radiale Handbeuger; M. palmaris longus, der lange Hohlhandmuskel; M. flexor carpi ulnaris, der ulnare Handbenger. Die oberflächliche Schichte der radialen Muskelgruppe: M. brachioradialis, der Armspeichenmuskel, und ein Theil des M. extensor carpi radialis longus, des langen radialen Handstreckers. Fossa cubitalis, die Ellbogengrube; Sulci antibrachii, ulnaris und radialis, die ulnare und die radiale Unterarmrinne. Ligamentum carpi volare, das volare Handwurzelband, und die Aponeurosis palmaris mit dem M. palmaris brevis, dem kurzen Hohlhandmuskel.

Musculi antibrachii, Muskeln des Unterarmes.

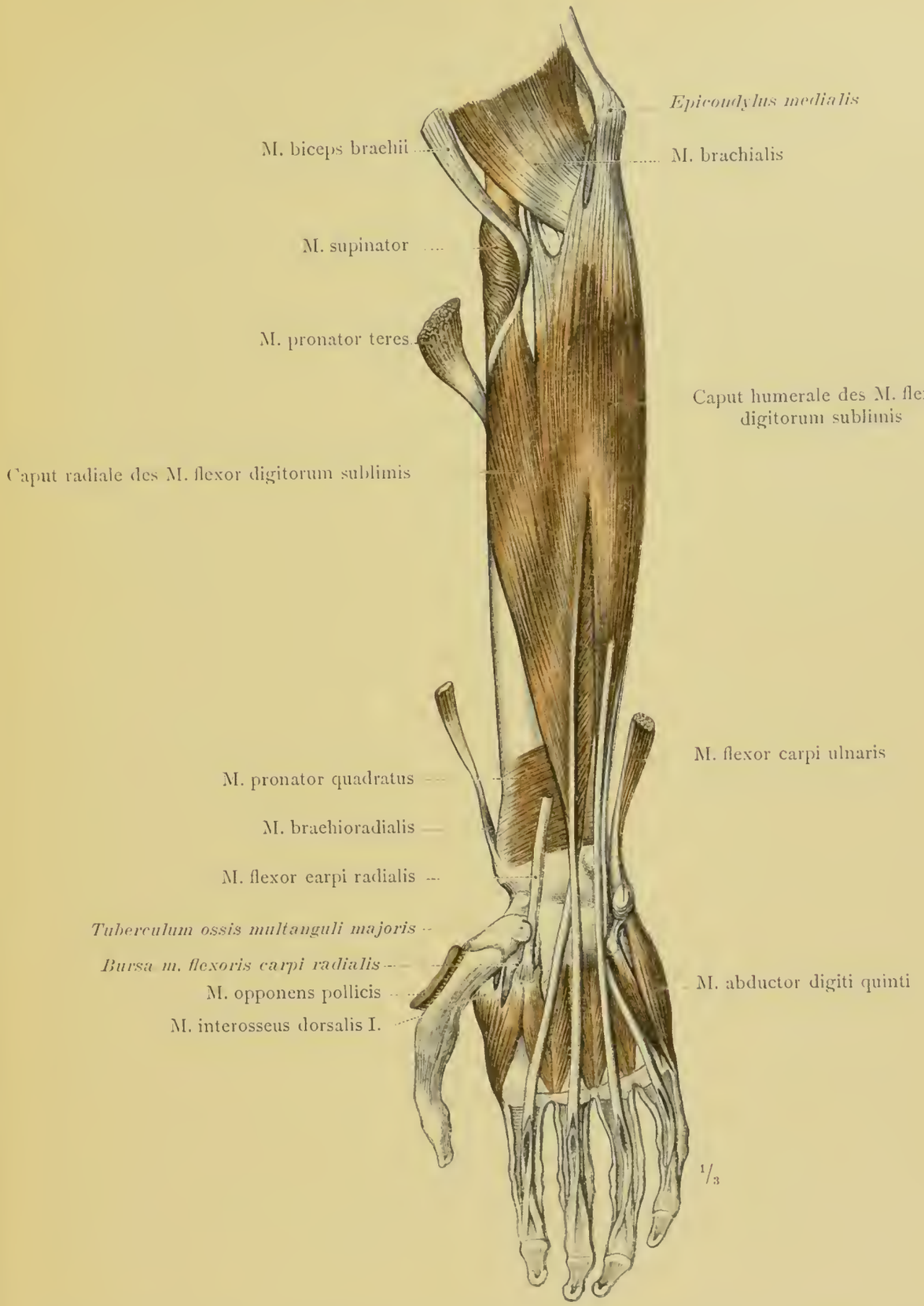

Fig. 571. Die zweite Schichte der volaren Muskelgruppe des rechten Unterarmes: M. flexor digitorum sublimis, der oberflächliche Fingerbeuger. Die distalen Ansätze der Sehnen des M. flexor carpi ulnaris, des M. flexor carpi radialis und des M. brachioradialis. Die oberflächlichen Muskeln des Hypothenar und die an der Volarseite sichtbaren Mm. interossei der Hand. Bursa musculi flexoris carpi radialis.
Nach Abtragung der einzelnen Muskeln der oberflächlichen Schichte wurde der oberflächliche Fingerbeuger unter vollständiger Entfernung des Lig. carpi transversum dargestellt. Um das Verhalten der Sehnen des genannten Muskels so deutlich als möglich zur Anschauung zu bringen, ist der tiefliegende Fingerbeuger weggenommen worden.

Musculi antibrachii, Muskeln des Unterarmes.

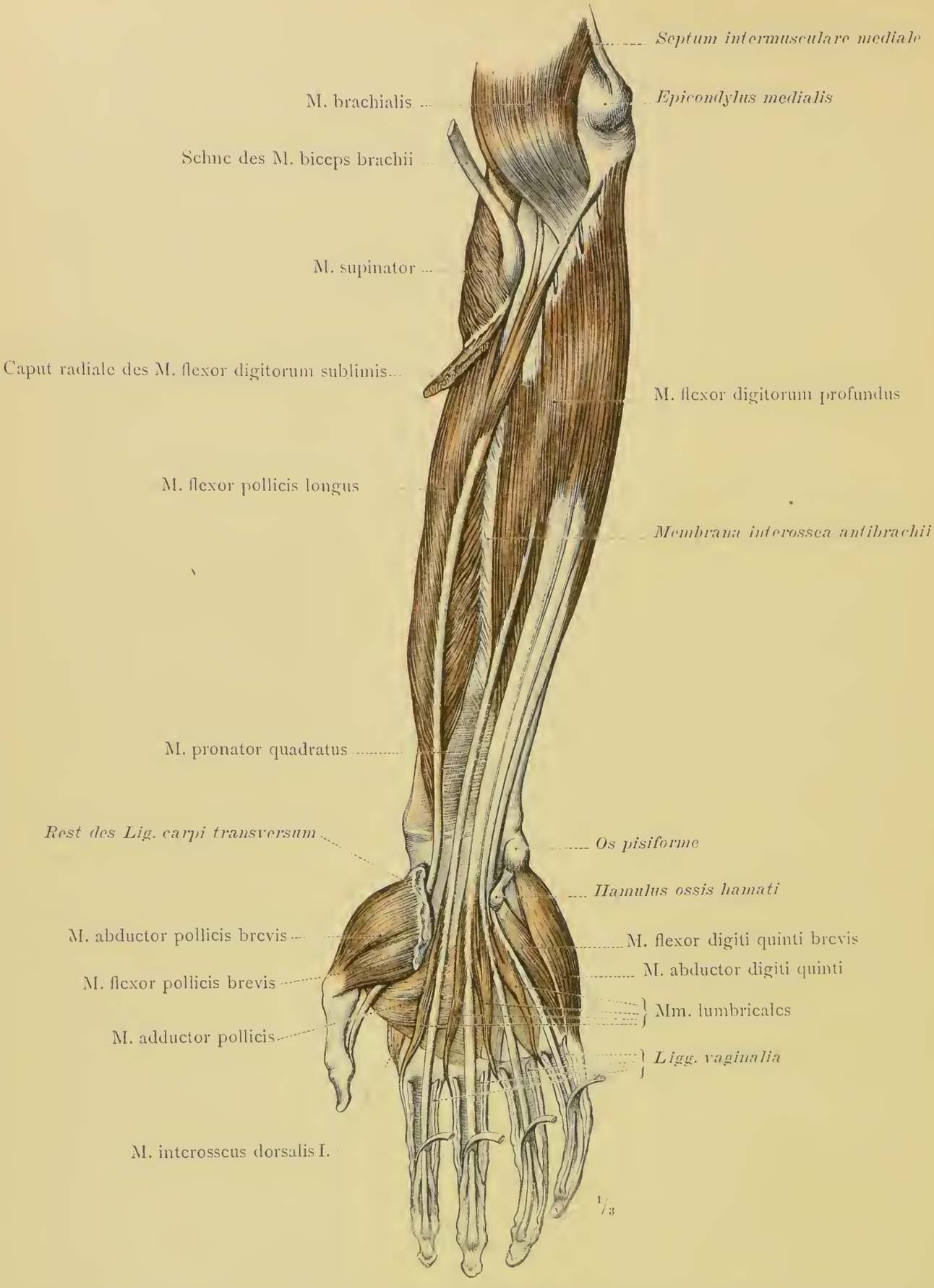

Fig. 372. Die dritte Schichte der volaren Muskelgruppe des rechten Unterarmes, nach Abtragung der ersten und zweiten Schichte, sowie des Ligamentum carpi transversum dargestellt: M. flexor digitorum profundus, der tiefliegende Fingerbeuger, und M. flexor pollicis longus, der lange Daumenbeuger. In vierter Schichte ist ein Theil des M. pronator quadratus, des viereckigen Drehmuskels des Unterarmes, zu sehen. Musculi lumbricales, die Spulmuskeln, und die oberflächlichen Muskeln des Thenar und Hypothenar: der kurze Abzieher und der Zuzieher des Daumens, der kurze Daumenbeuger, der Abzieher und der kurze Beuger des kleinen Fingers.

Musculi antibrachii, Muskeln des Unterarmes.

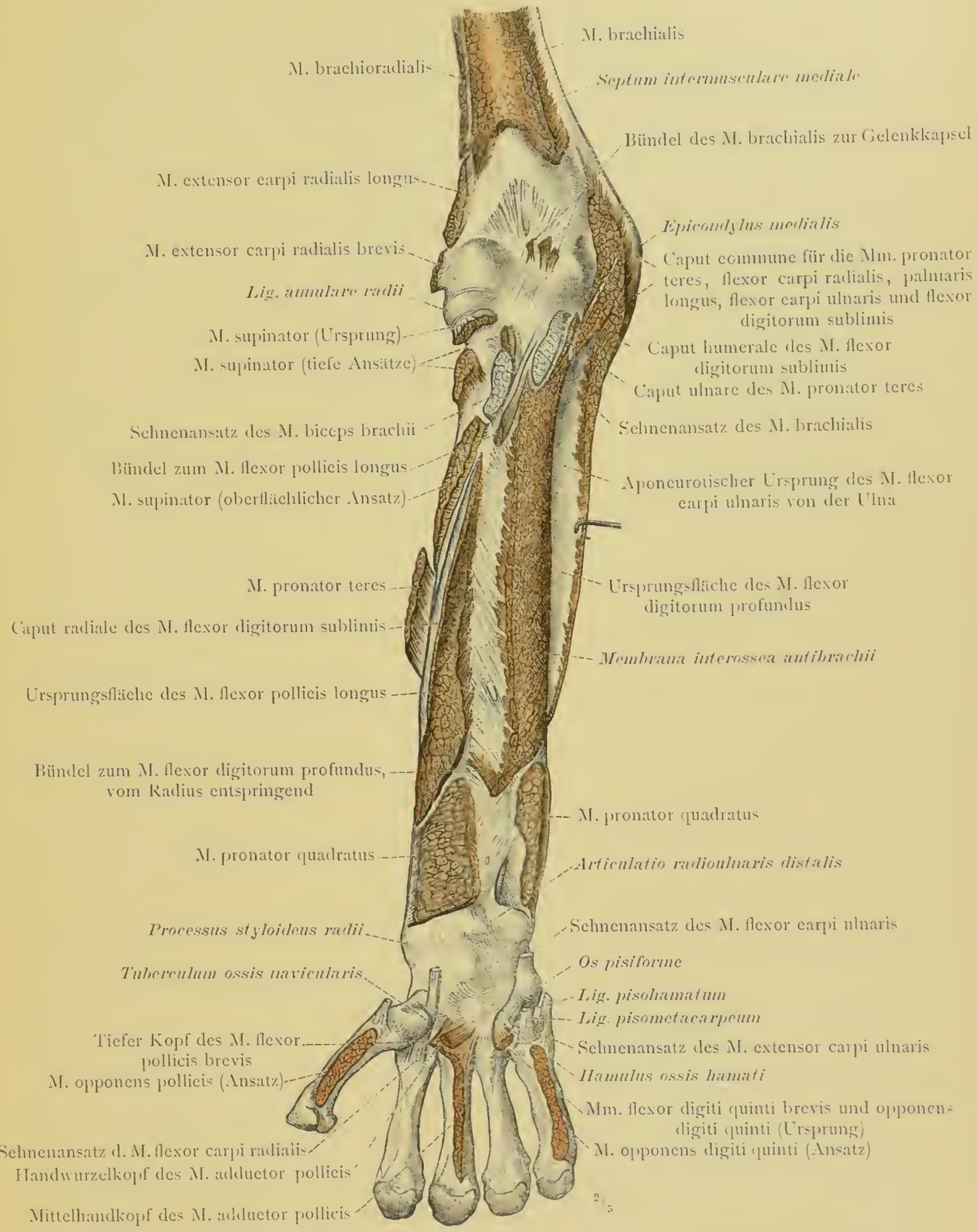

Fig. 373. Muskelansätze an der Volarseite des Unterarmes und der Hand.

Musculi antibrachii, Muskeln des Unterarmes.

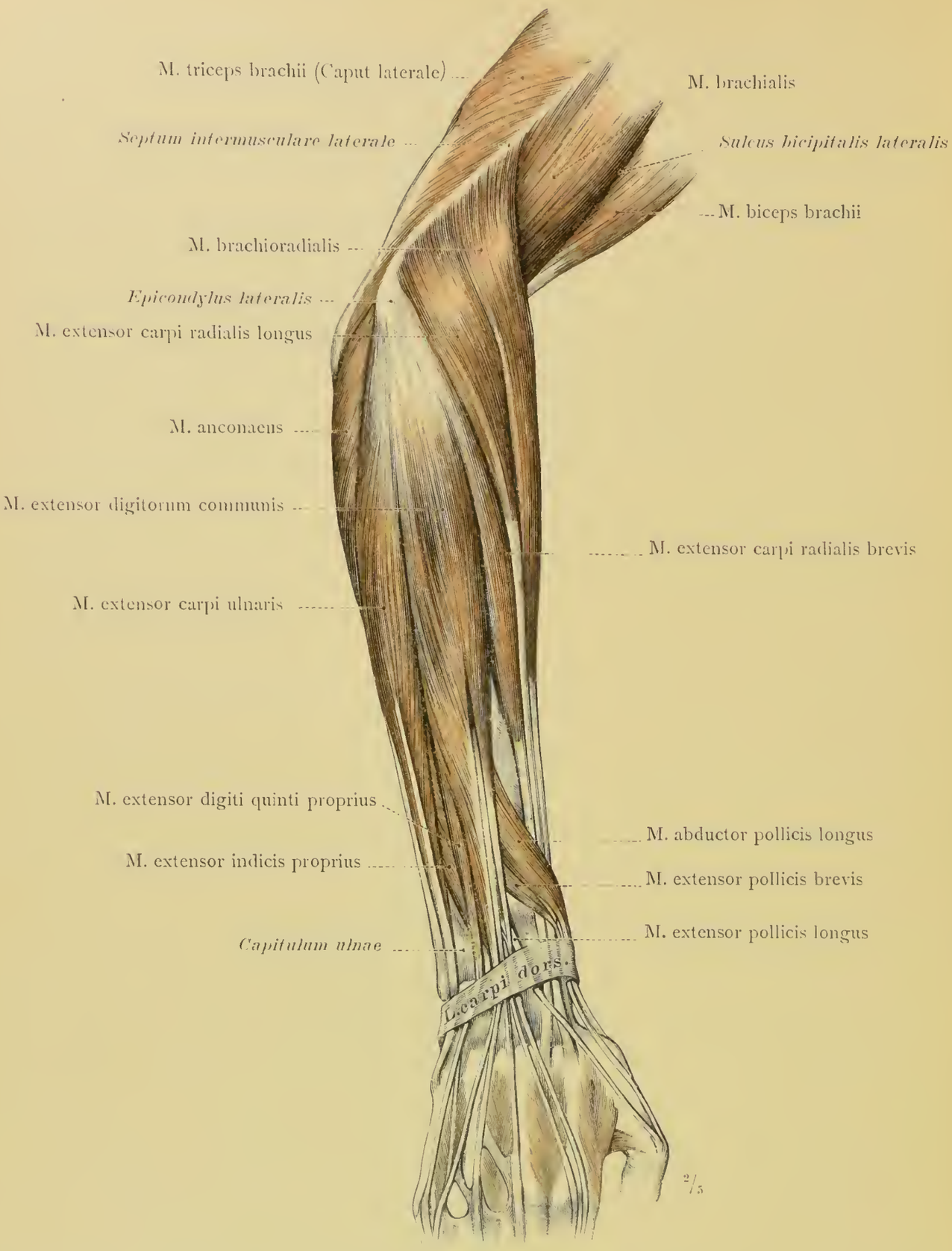

Fig. 574. Die oberflächliche Schichte der dorsalen Muskelgruppe des rechten Unterarmes: M. extensor digitorum communis, der gemeinschaftliche Fingerstrecker; M. extensor carpi ulnaris, der ulnare Handstrecker; M. anconaeus, der Ellbogenmuskel. Die radiale Muskelgruppe in der Ansicht von der dorsalen Seite und die im distalen Theile des Unterarmes zwischen den beiden genannten Muskelgruppen an die Oberfläche tretenden Antheile der tiefen Muskeln der dorsalen Gruppe: Mm. extensores carpi radiales, der lange und der kurze radiale Handstrecker; Mm. extensores pollicis, der lange und der kurze Daumenstrecker; M. abductor pollicis longus, der lange Abzieher des Daumens. Ligamentum carpi dorsale, das dorsale Handwurzelband.

Musculi antibrachii, Muskeln des Unterarmes.

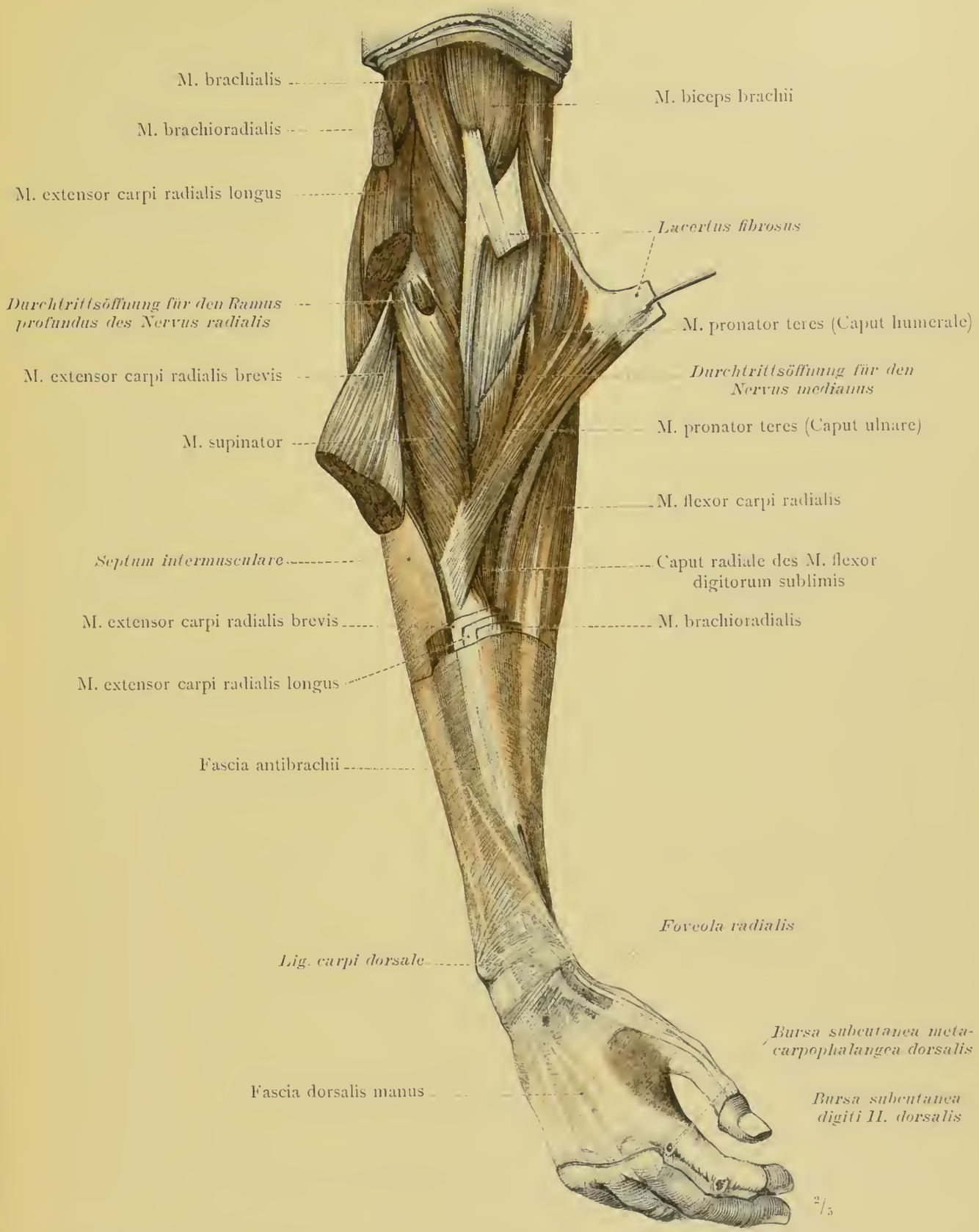

Fig. 575. Die Gruppirung der Muskeln in der Tiefe der Fossa cubitalis bei Pronations-Stellung des rechten Unterarmes. Die Muskeln der radialen Gruppe sind mit Ausnahme des am tiefsten gelegenen M. supinator, des Gegendrehers, zum Theil abgetragen worden. Der Lacertus fibrosus ist durchgeschnitten und sein distales Endstück mit dem M. pronator teres medial abgezogen, um das Caput ulnare dieses Muskels zur Ansicht zu bringen. In der distalen Hälfte des Unterarmes und am Handrücken ist die Fascie mit dem Lig. carpi dorsale, dem dorsalen Handwurzelband, dargestellt.

Musculi antibrachii, Muskeln des Unterarmes.

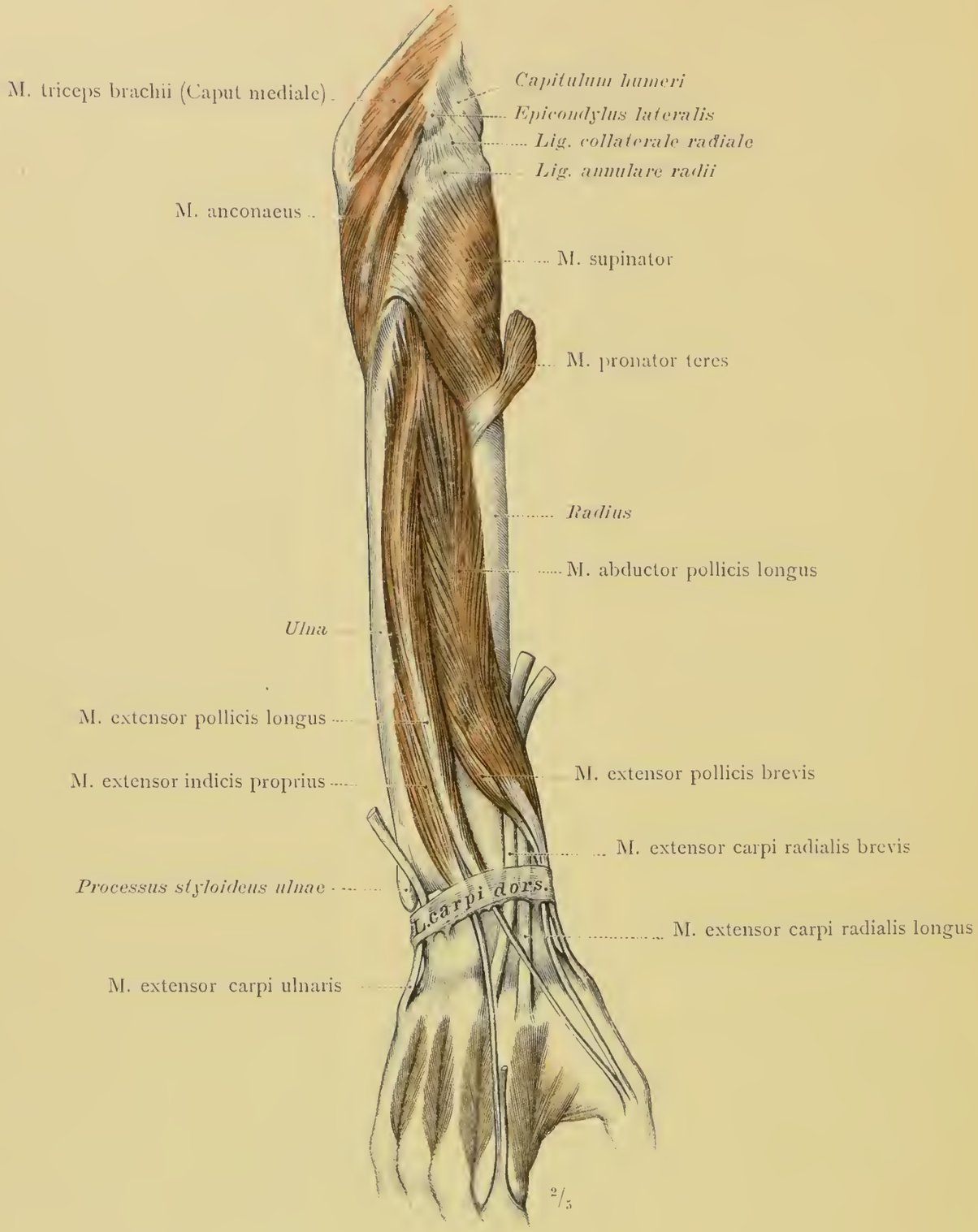

Fig. 576. Die tiefe Schichte der dorsalen Muskelgruppe des rechten Unterarmes, nach Abtragung des M. extensor digitorum communis und des M. extensor carpi ulnaris dargestellt: M. abductor pollicis longus, der lange Abzieher des Daumens; M. extensor pollicis brevis, der kurze Daumenstrecker; M. extensor pollicis longus, der lange Daumenstrecker; M. extensor indicis proprius, der eigene Strecker des Zeigefingers. An dem proximalen Theil des in Pronationsstellung befindlichen Unterarmes ist der M. supinator, der Gegendreher, und der M. anconaeus, der Ellbogenmuskel, dargestellt.

Musculi antibrachii, Muskeln des Unterarmes.

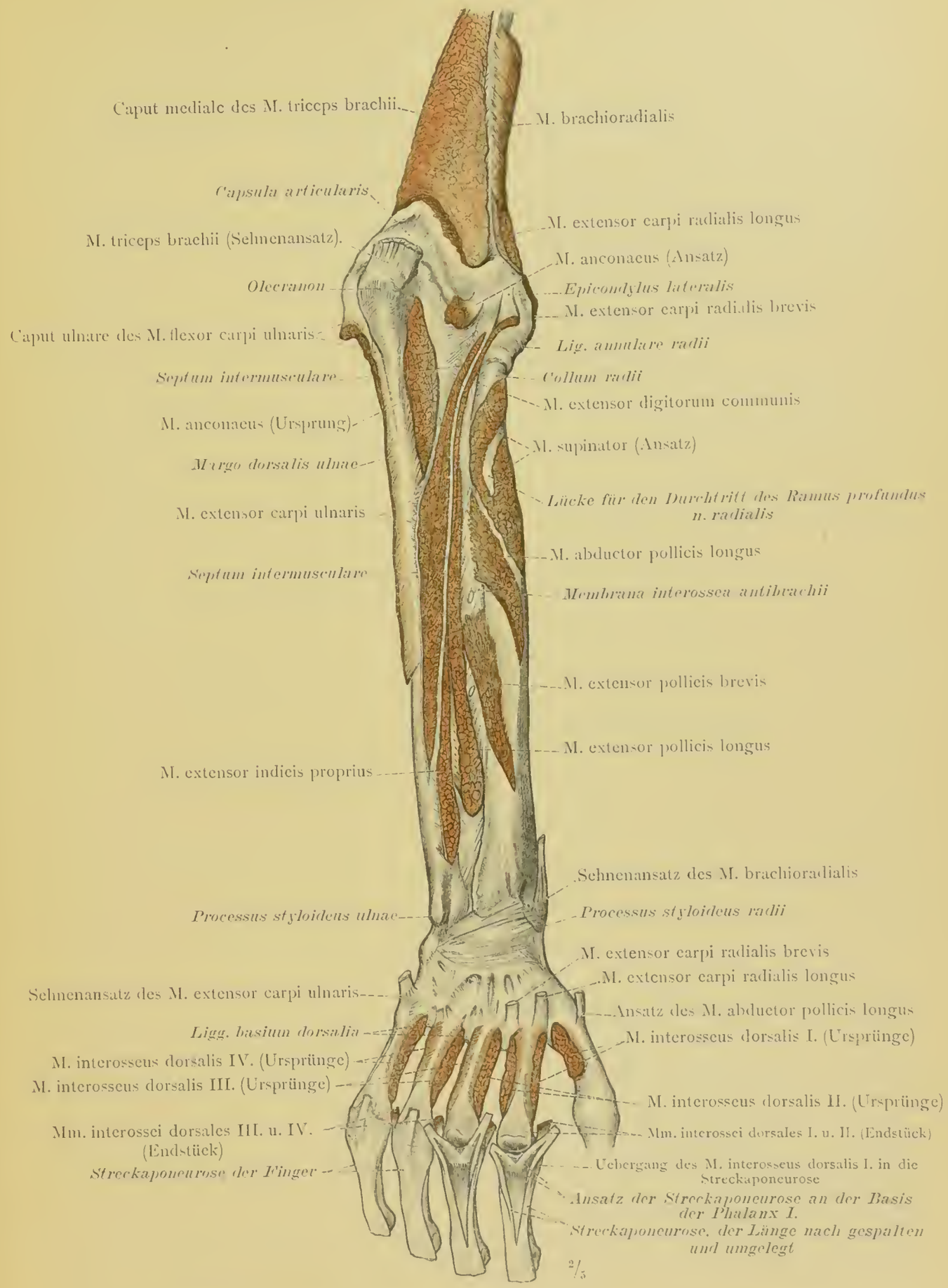

Fig. 577. Muskelansätze an der Dorsalseite des Unterarmes und der Hand.

Musculi antibrachii, Muskeln des Unterarmes.

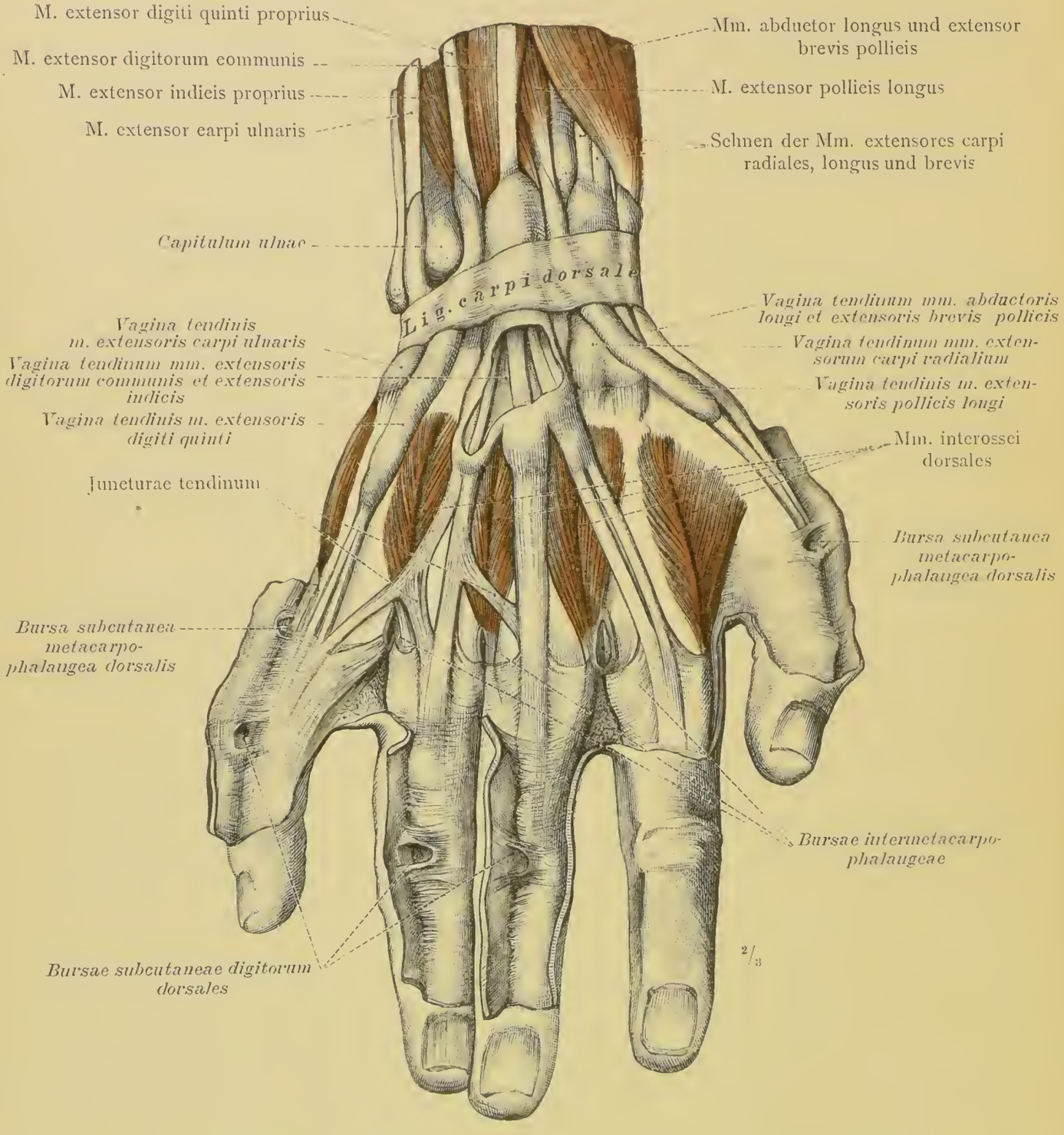

Fig. 578. Der Uebergang der Sehnen der Unterarmmuskeln auf den Handrücken und die daselbst befindlichen Sehnenscheiden, Vaginae tendinum. Rechte Hand. Die gegenseitige Verbindung der Sehnen der Mm. extensores digitorum an dem Dorsum manus und ihre aponeurotische Ausbreitung an der dorsalen Seite der Articulationes metacarpophalangeae. Bursae intermetacarpophalangeae, Bursae subcutaneae metacarpophalangeae dorsales und Bursae subcutaneae digitorum dorsales. Mm. interossei dorsales. Die Sehnenscheiden sind vor der Präparation mit starkem Alkohol injicirt worden; von der des gemeinsamen Fingerstreckers wurde ein Theil der Wand abgetragen.

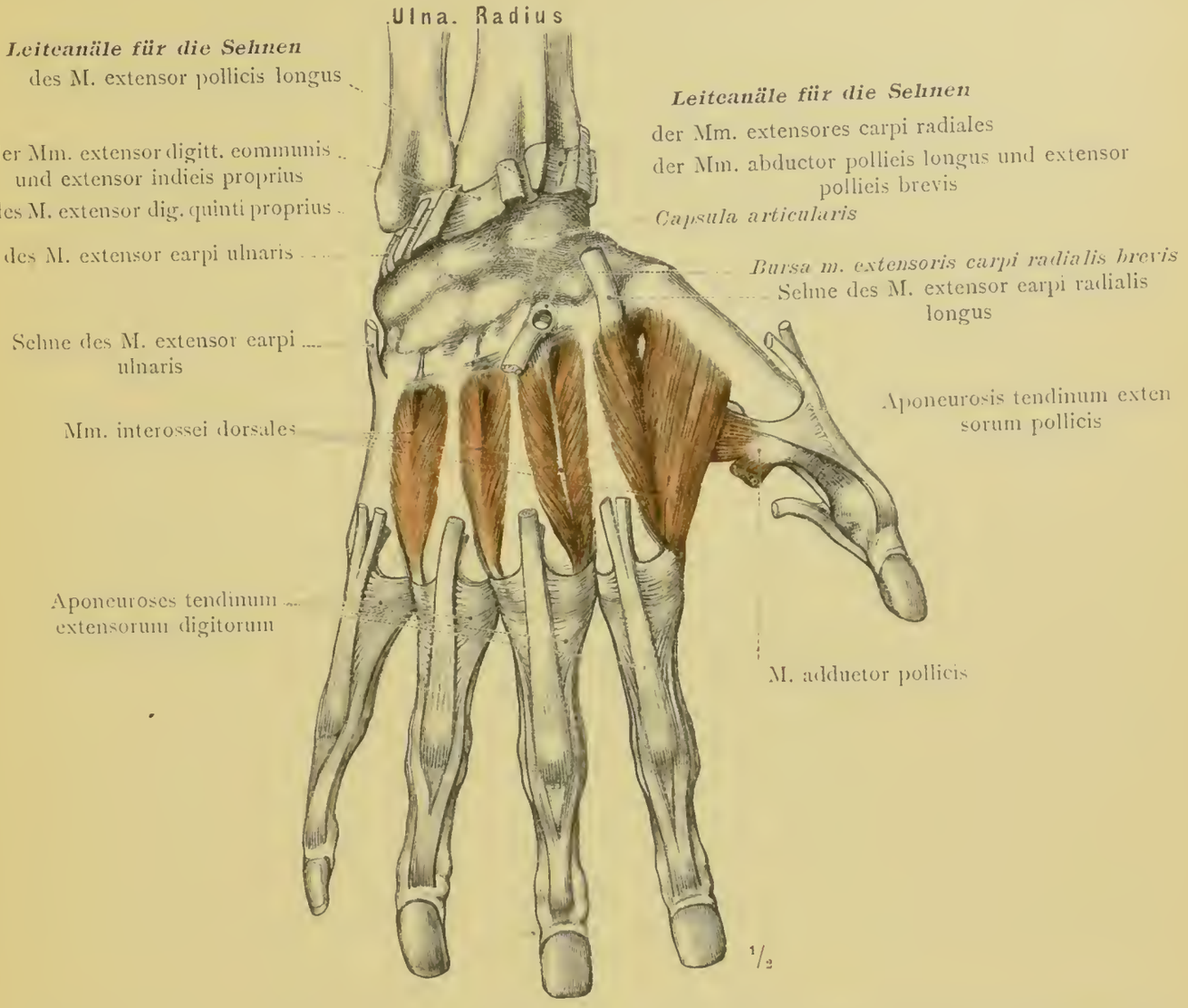

Fig. 579. Die aponeurotischen Ausbreitungen der Sehnen der Mm. extensores digitorum auf der dorsalen Fläche der Finger. Rechte Hand. Mm. interossei dorsales, die dorsalen Zwischenknochenmuskeln. Die Leitcanäle für die Sehnen der dorsalen Muskeln des Unterarmes und für die Mm. extensores carpi radiales sind durch Abtragung des Lig. carpi dorsale eröffnet worden. Das Endstück der Sehne des M. extensor carpi radialis brevis ist distal umgeschlagen, um den an ihm befindlichen Schleimbeutel sichtbar zu machen.

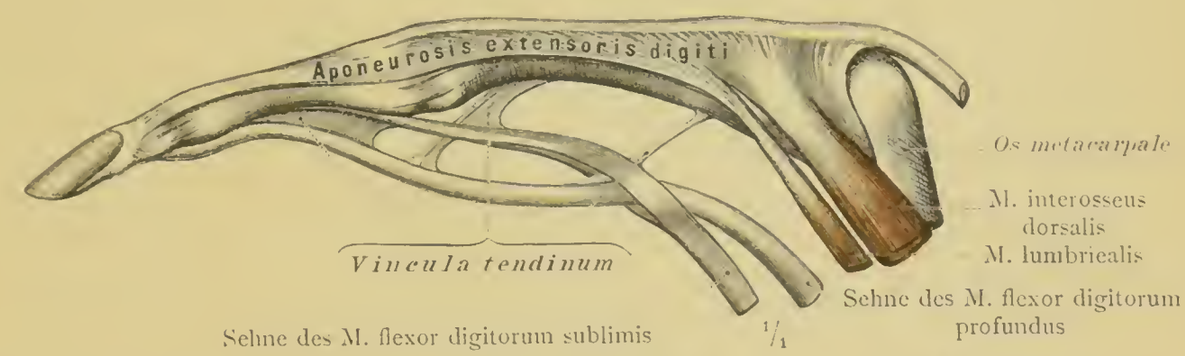

Fig. 580. Die Endstücke der Beuge- und Strecksehnen des rechten Mittelfingers in der Ansicht von der radialen Seite. Das Verhältnis des M. lumbricalis und des M. interosseus zu der Aponeurose der Strecksehne. Vincula tendinum.

Musculi manus, Muskeln der Hand.

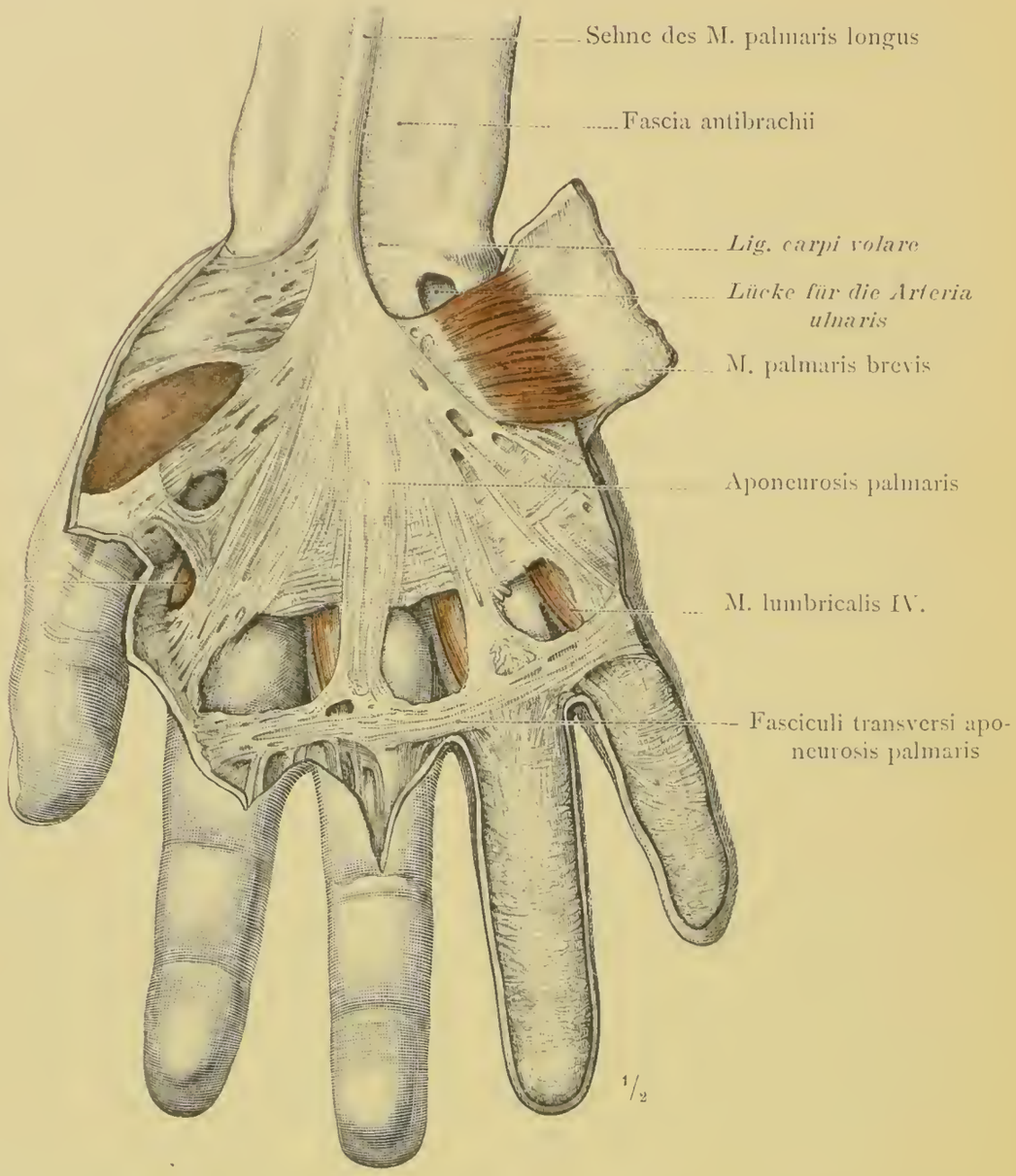

Fig. 581. Aponeurosis palmaris; der Uebergang der Sehne des M. palmaris longus in dieselbe und ihre Ausstrahlungen in die Tela subcutanea der Finger. M. palmaris brevis, der kurze Hohlhandmuskel. Volarseite der rechten Hand.

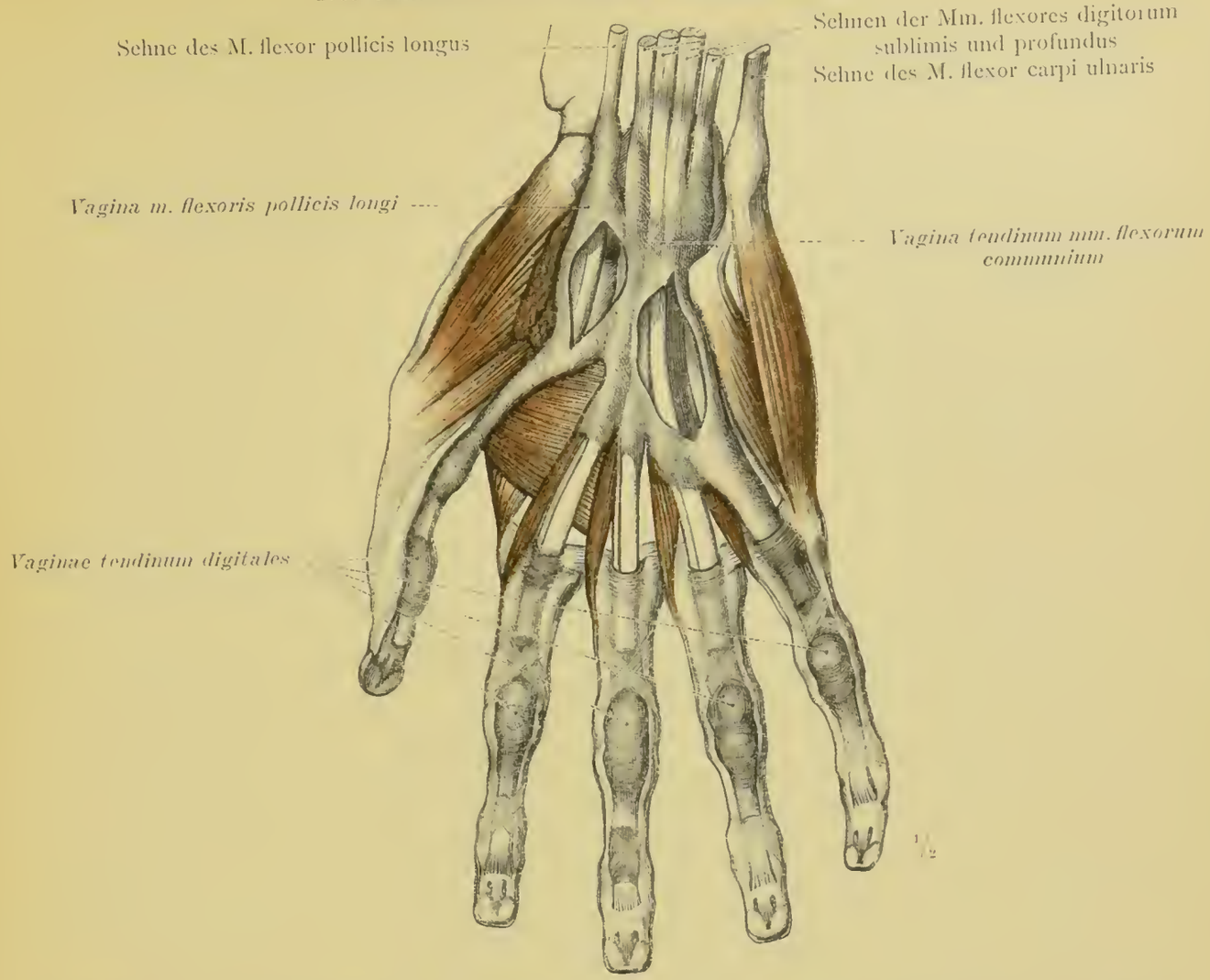

Fig. 582. Die Sehnenscheiden der Fingerbeuger, nach Injection mit Alkohol dargestellt. Die Aponeurosis palmaris und das Lig. carpi transversum sind entfernt. Rechte Hand.

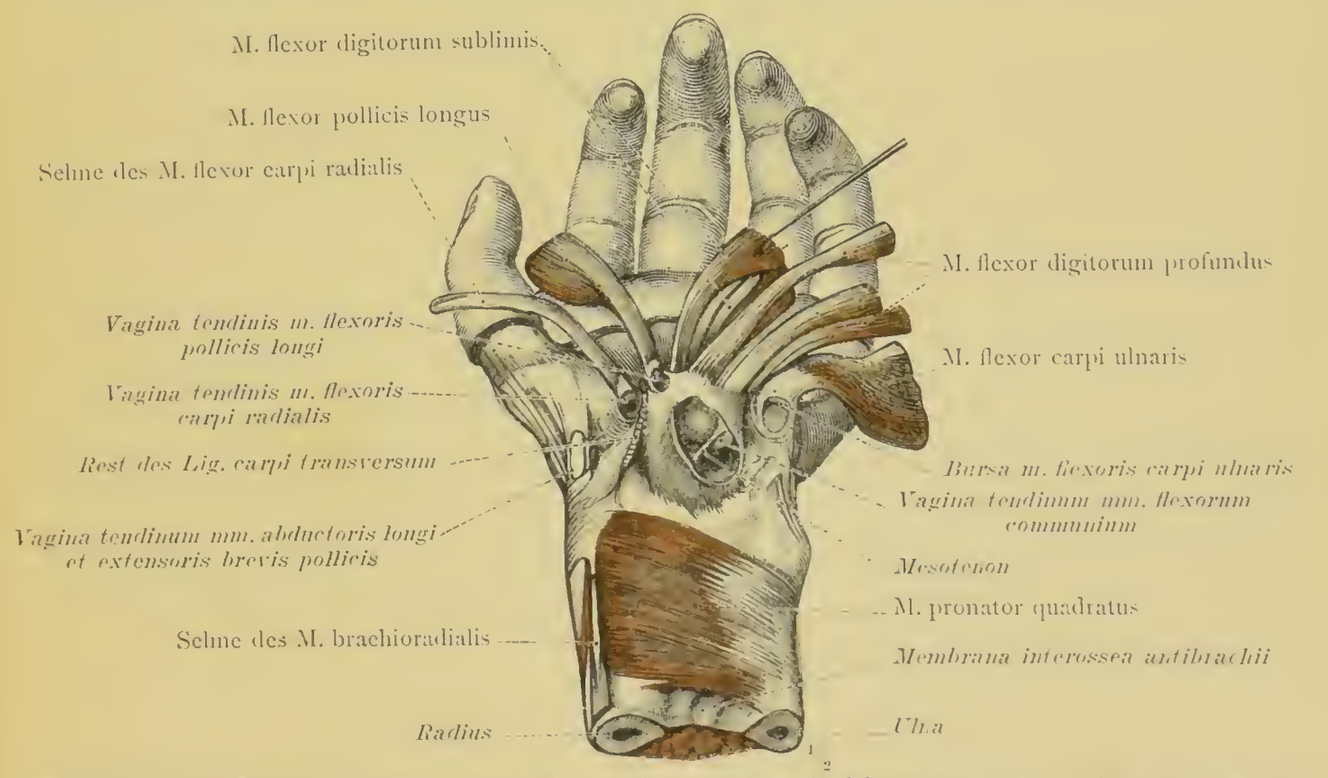

Fig. 583. Die Sehnenscheiden der Fingerbeuger, nach Abtragung des Lig. carpi transversum durch Umlegen der Sehnen über die Hohlhand dargestellt; sämmtliche Sehnenscheiden und Schleimbeutel sind eröffnet. Linke Hand.

Musculi manus, Muskeln der Hand.

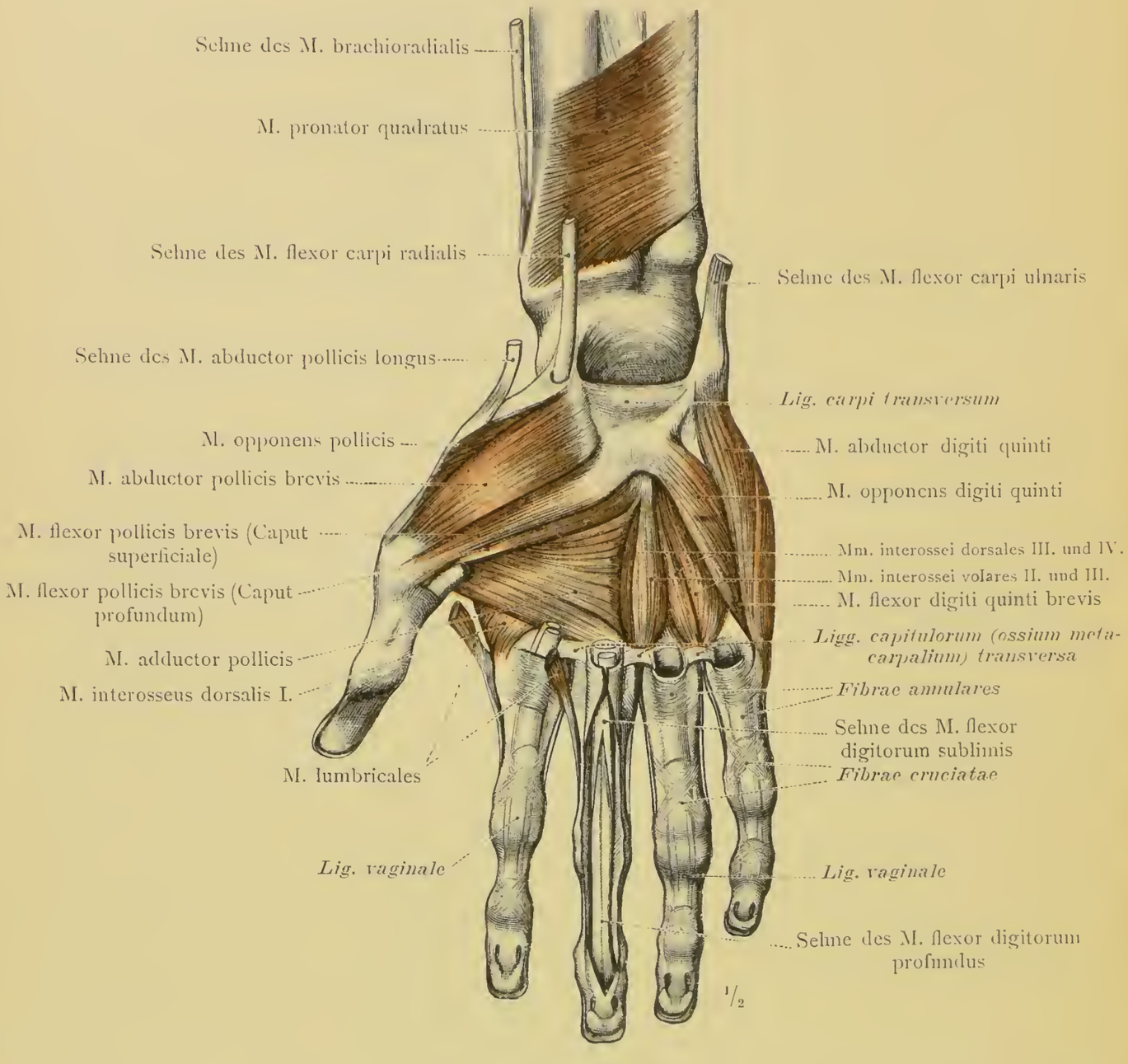

Fig. 584. Die oberflächliche Muskelschichte des Thenar: M. abductor pollicis brevis, der kurze Abzieher des Daumens; der oberflächliche Kopf und ein Theil des tiefen Kopfes des M. flexor pollicis brevis, des kurzen Daumenbeugers. Die oberflächlichen Muskeln des Hypothenar: M. abductor digiti quinti, der Abzieher des kleinen Fingers; M. flexor digiti quinti brevis, der kurze Beuger des kleinen Fingers. M. adductor pollicis, der Zuzieher des Daumens. Musculi interossei dorsales III. und IV. Musculi interossei volares II. und III. M. pronator quadratus. Ligamenta vaginalia, die Scheidenbänder der Beugesehnen der Finger. Rechte Hand.

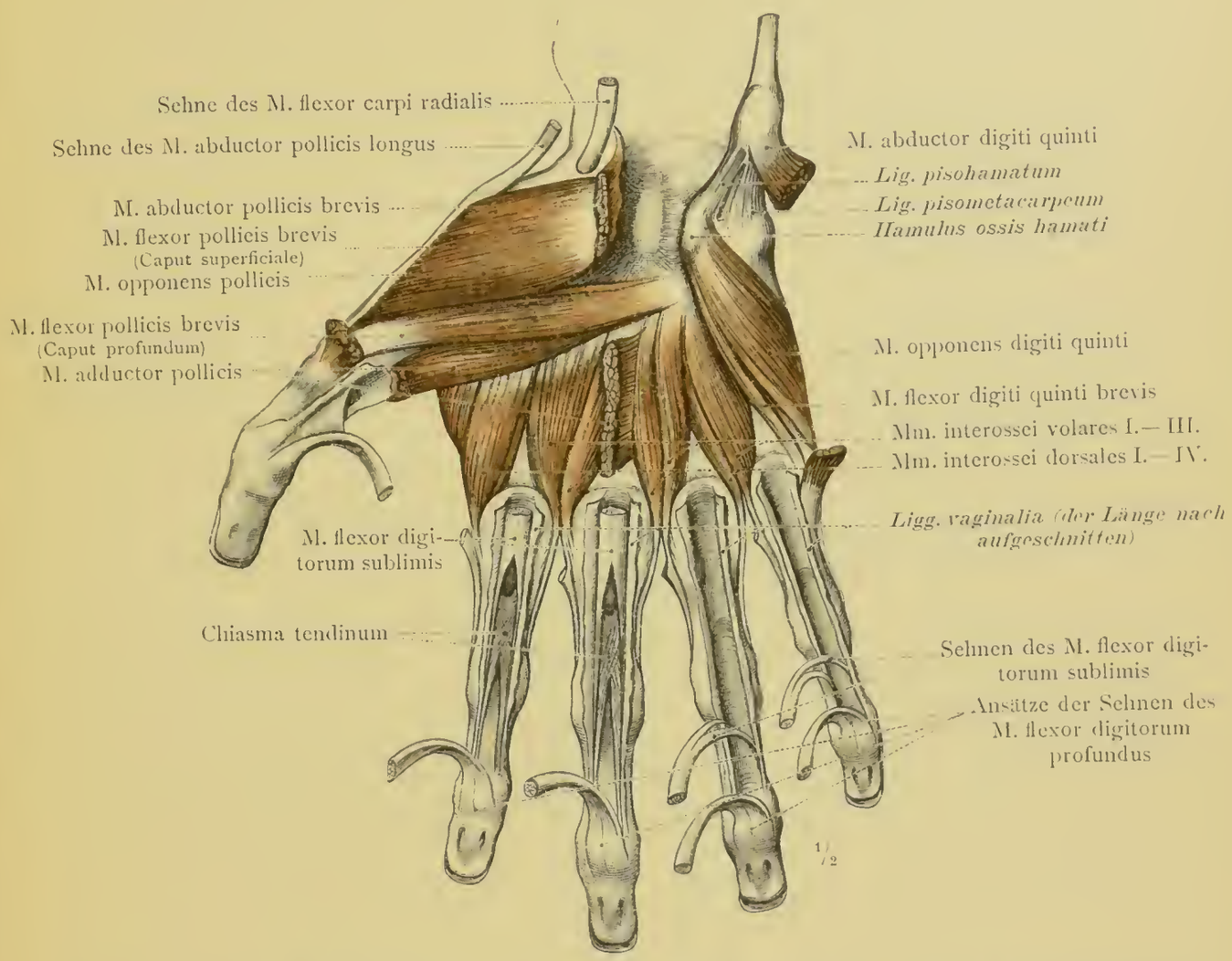

Fig. 585. Die tiefe Muskelschichte des Thenar und Hypothenar, durch Abtragung der Mm. abductor pollicis brevis und abductor digiti quinti, sowie des oberflächlichen Kopfes des M. flexor pollicis brevis, zur Ansicht gebracht: M. opponens pollicis, der Gegensteller des Daumens; der tiefe Kopf des M. flexor pollicis brevis, des kurzen Daumenbeugers; M. opponens digiti quinti, der Gegensteller des kleinen Fingers; M. flexor digiti quinti brevis, der kurze Beuger des kleinen Fingers. Durch Abtragung der von dem Mittelhandknochen des dritten Fingers entspringenden Portion des M. adductor pollicis ist die an dem Bandapparat der Handwurzel haftende Portion dieses Muskels, sowie die dorsalen und volaren Zwischenknochenmuskeln, Mm. interossei dorsales I.—IV. und Mm. interossei volares I.—III., freigelegt worden. Die Ligamenta vaginalia der Beugesehnen sind eröffnet und am 2. und 3. Finger das Chiasma tendinis des tiefen Fingerbeugers dargestellt worden. Rechte Hand.

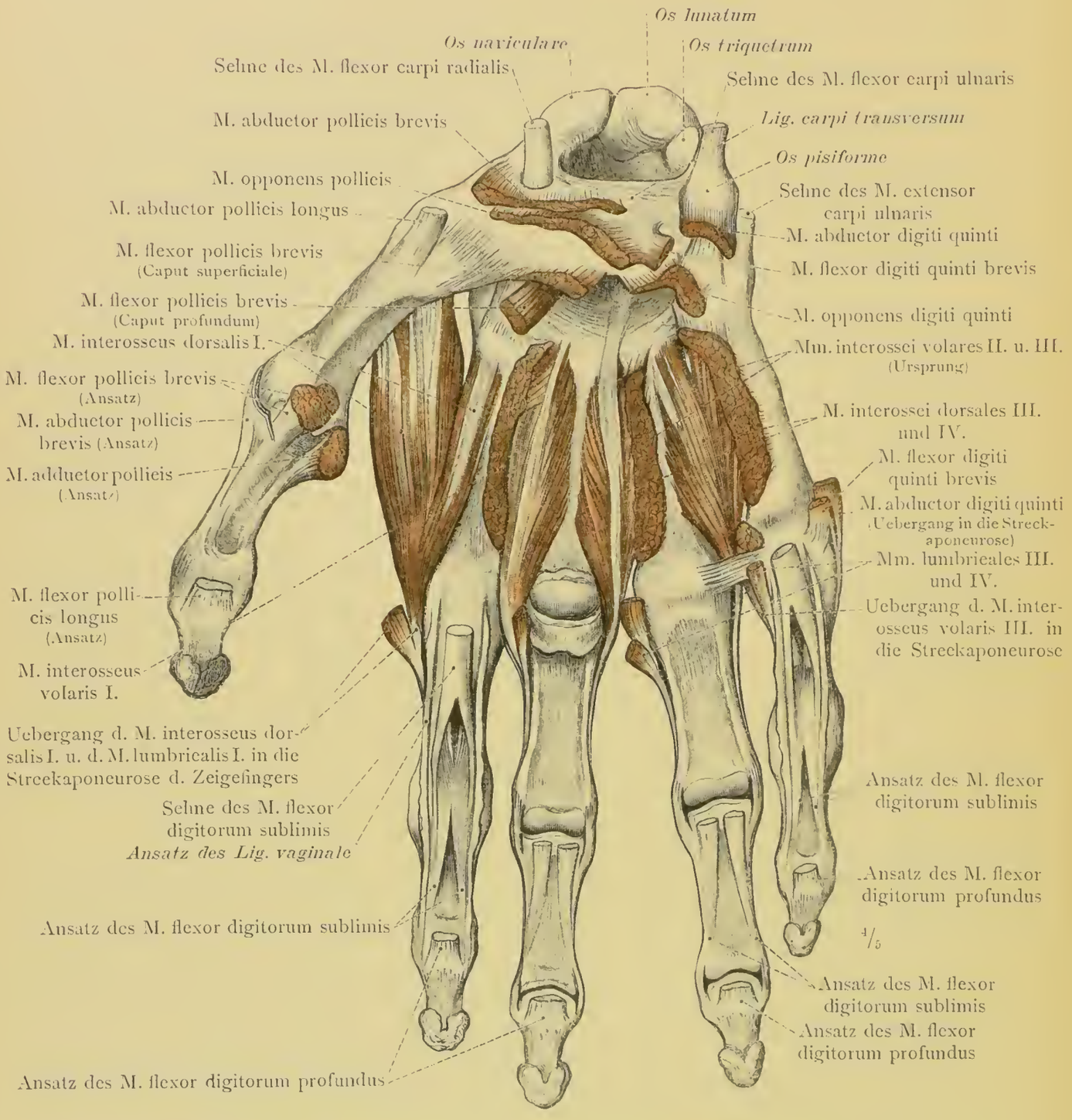

Fig. 586. Muskelansätze an der Volarseite der Hand.

MUSCULI EXTREMITATIS INFERIORIS.

DIE MUSKELN DER UNTEREN GLIEDMASSEN.

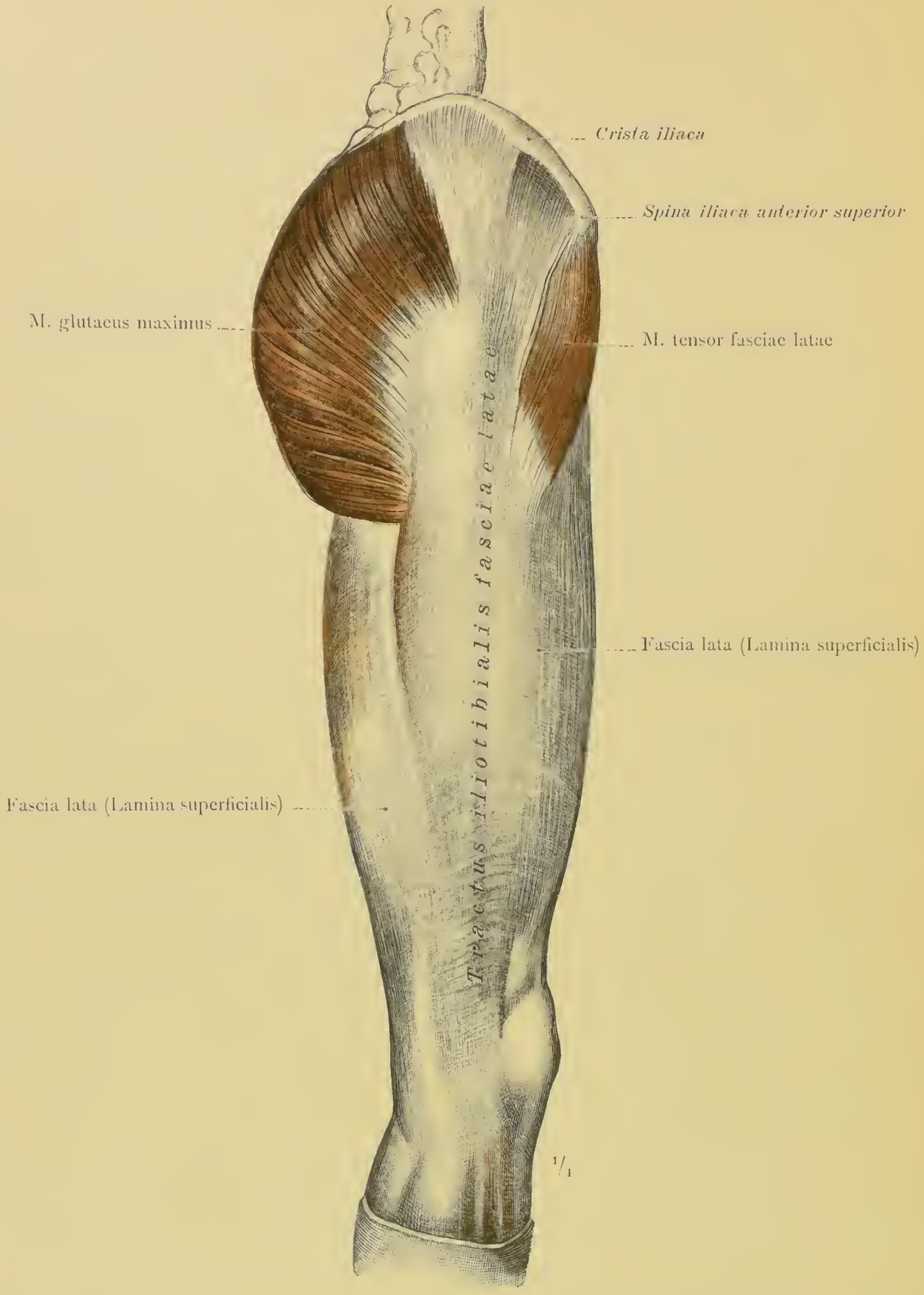

Fig. 587. Die Muskelbinde des Oberschenkels, Fascia lata, in der Ansicht von der lateralen Seite, mit ihrem Tractus iliotibialis (Maissiati); der Uebergang der Mm. glutaeus maximus und tensor fasciae latae in denselben. Rechter Oberschenkel.

Musculi coxae et femoris,
Muskeln der Hüfte und des Oberschenkels.

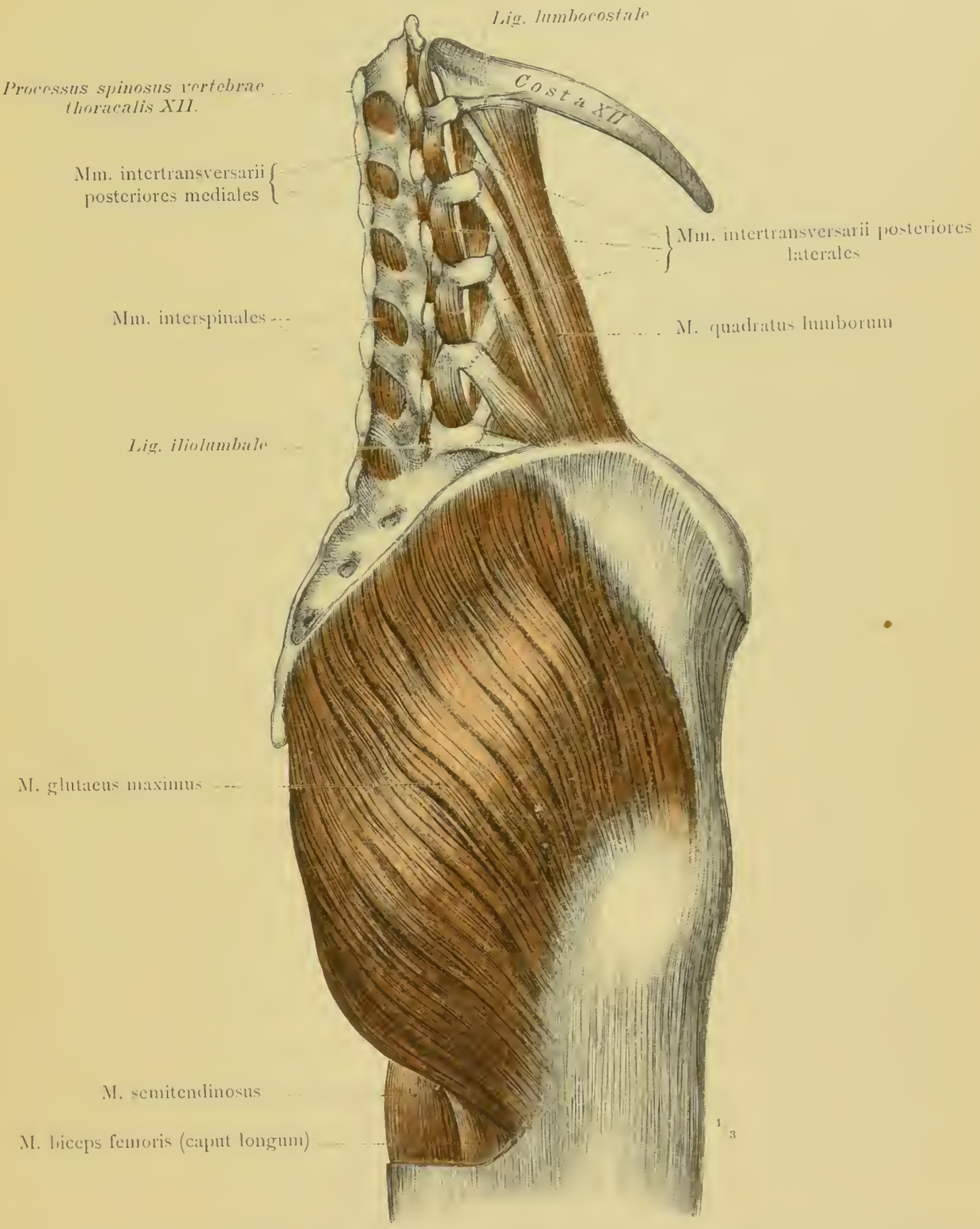

Fig. 588. Musculus glutaeus maximus, der grosse Gesässmuskel, schräg von hinten gesehen, als die oberflächliche Schichte der äusseren Hüftmuskeln. Musculus quadratus lumborum, der vierseitige Lendenmuskel; Musculi interspinales, die Zwischendornmuskeln, und Musculi intertransversarii, die hinteren Zwischenquerfortsatzmuskeln der Lendengegend in der Ansicht von hinten. Rechte Körperseite.

Musculi coxae, Hüftmuskeln.

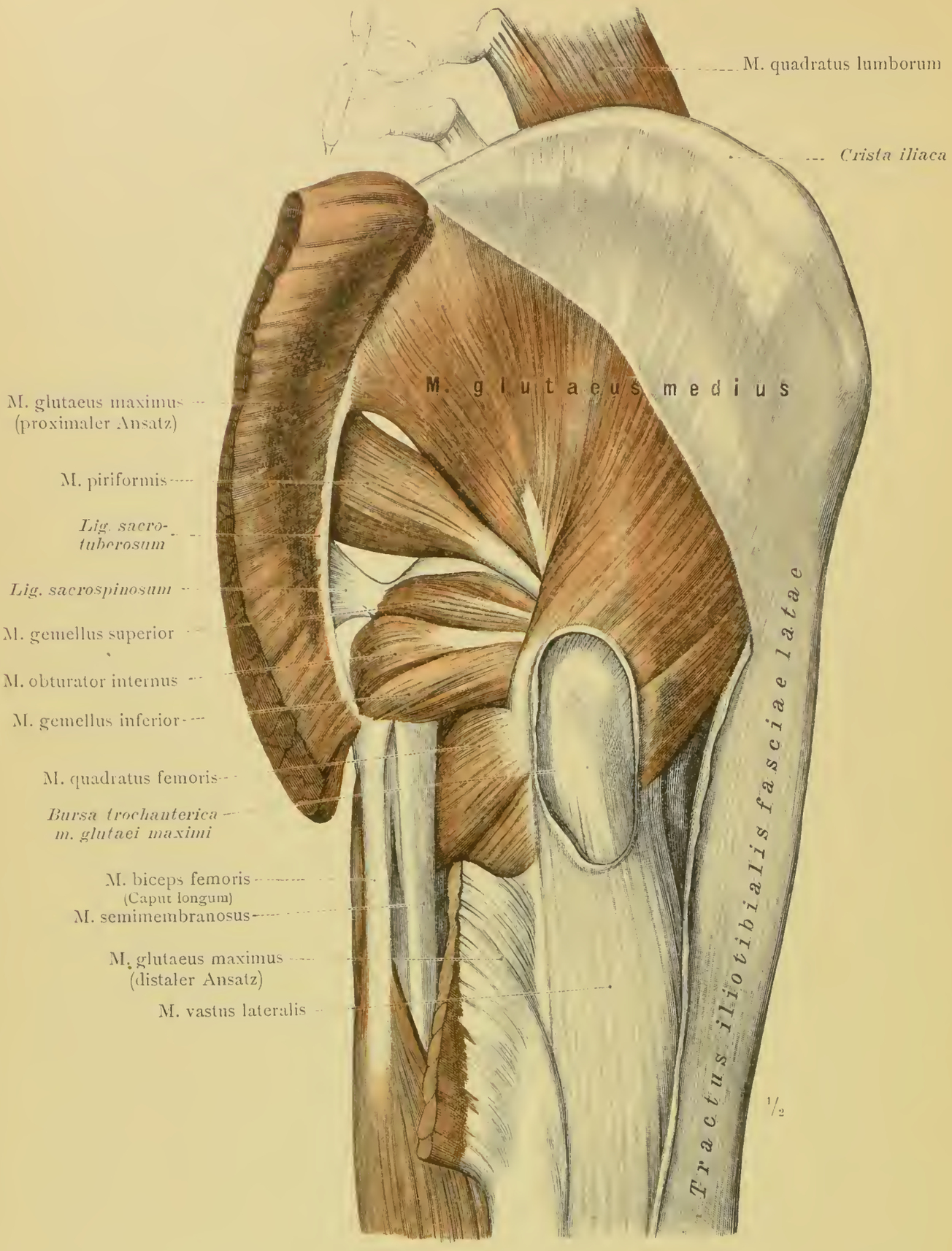

Fig. 589. Die zweite Schichte der äusseren Hüftmuskeln, nach Durchschneidung des M. glutaeus maximus und des hinteren Theiles der Fascia lata dargestellt: M. glutaeus medius, der mittlere Gesässmuskel; M. piriformis, der birnförmige Muskel; M. obturator internus, der innere Verstopfungsmuskel, mit den Mm. gemelli, Zwillingshüftmuskeln; M. quadratus femoris, der vierseitige Schenkelmuskel. Ursprung und Knochenansatz des M. glutaeus maximus. Bursa trochanterica musculi glutaei maximi. Rechte Hüftgegend von der lateralen Seite gesehen.

Musculi coxae, Hüftmuskeln.

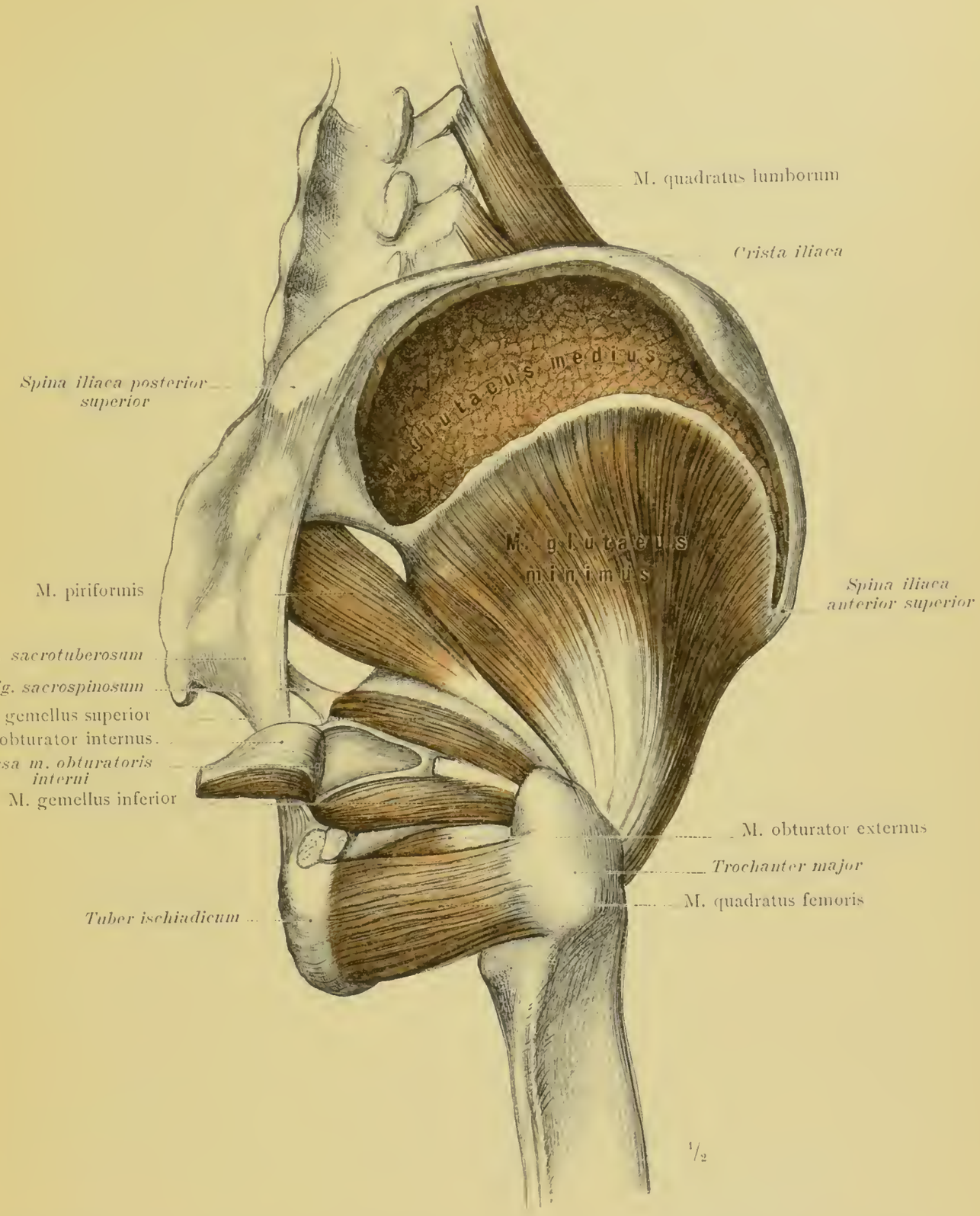

Fig. 590. Die tiefen äusseren Hüftmuskeln der rechten Seite, nach Entfernung der Mm. glutaeus maximus und glutaeus medius dargestellt: M. glutaeus minimus, der kleine Gesässmuskel; M. piriformis, der birnförmige Muskel. Die Sehne des M. obturator internus ist durchgeschnitten und der mediale Antheil des Muskels über das Lig. sacrotuberosum umgelegt, um die Bursa musculi obturatoris interni darzustellen. Der vierseitige Schenkelmuskel, M. quadratus femoris, ist von dem M. gemellus inferior etwas abgehoben worden, um dazwischen einen Theil des M. obturator externus sichtbar zu machen. Ansicht schief von rechts und hinten.

Musculi coxae, Hüftmuskeln.

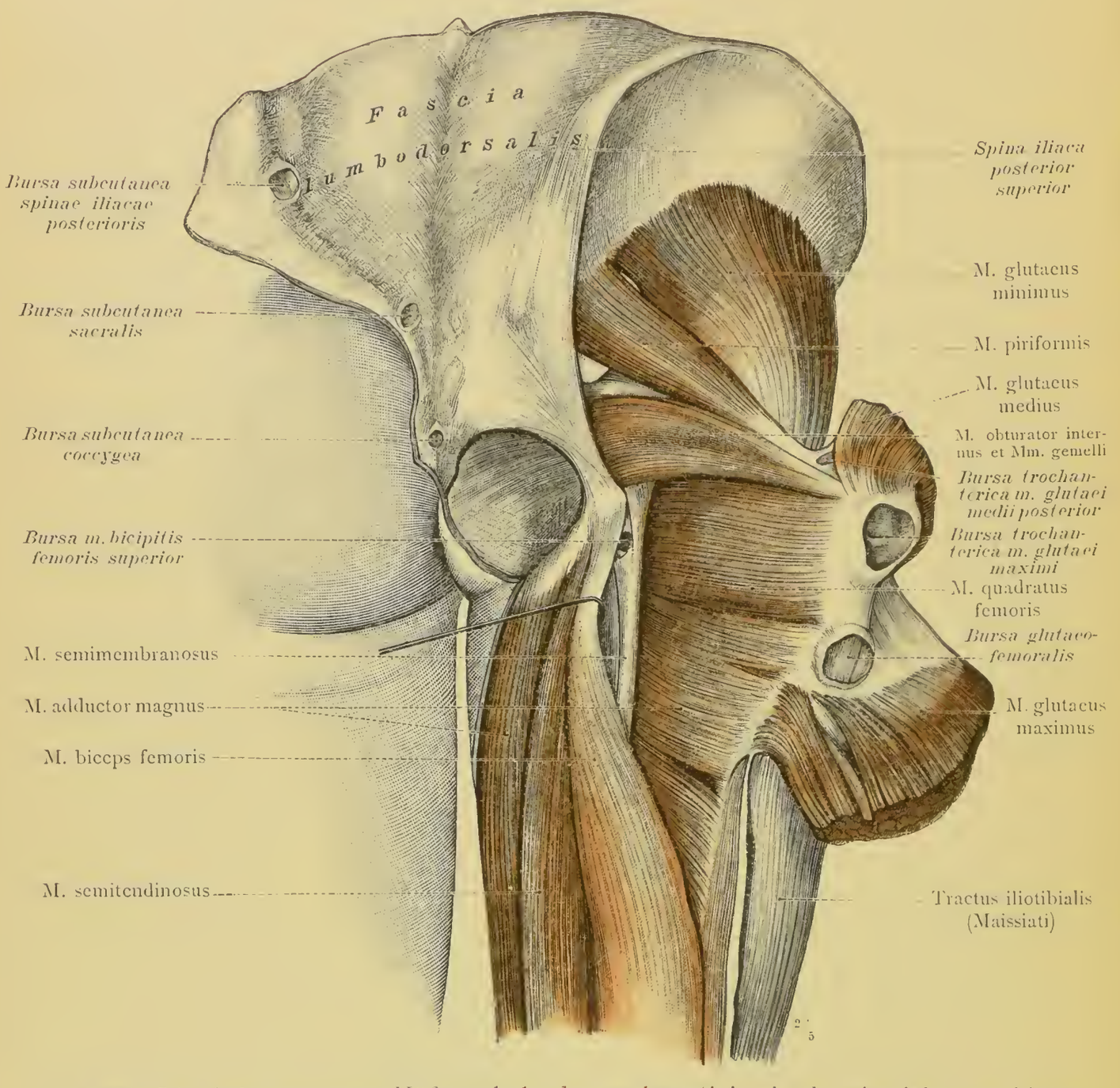

Fig. 591. Die tiefen äusseren Hüftmuskeln der rechten Seite in der Ansicht von hinten und ihre Lagebeziehungen zu den Muskeln an der hinteren Seite des Oberschenkels. Der Ansatz des M. glutaeus maximus an der Tuberositas glutaea und sein Uebergang in die Fascia lata. Die Mm. gemelli sind in ihrem engen Anschluss an die Sehne des M. obturator internus belassen worden. Die in den Regiones sacralis und glutaea vorkommenden Schleimbeutel.

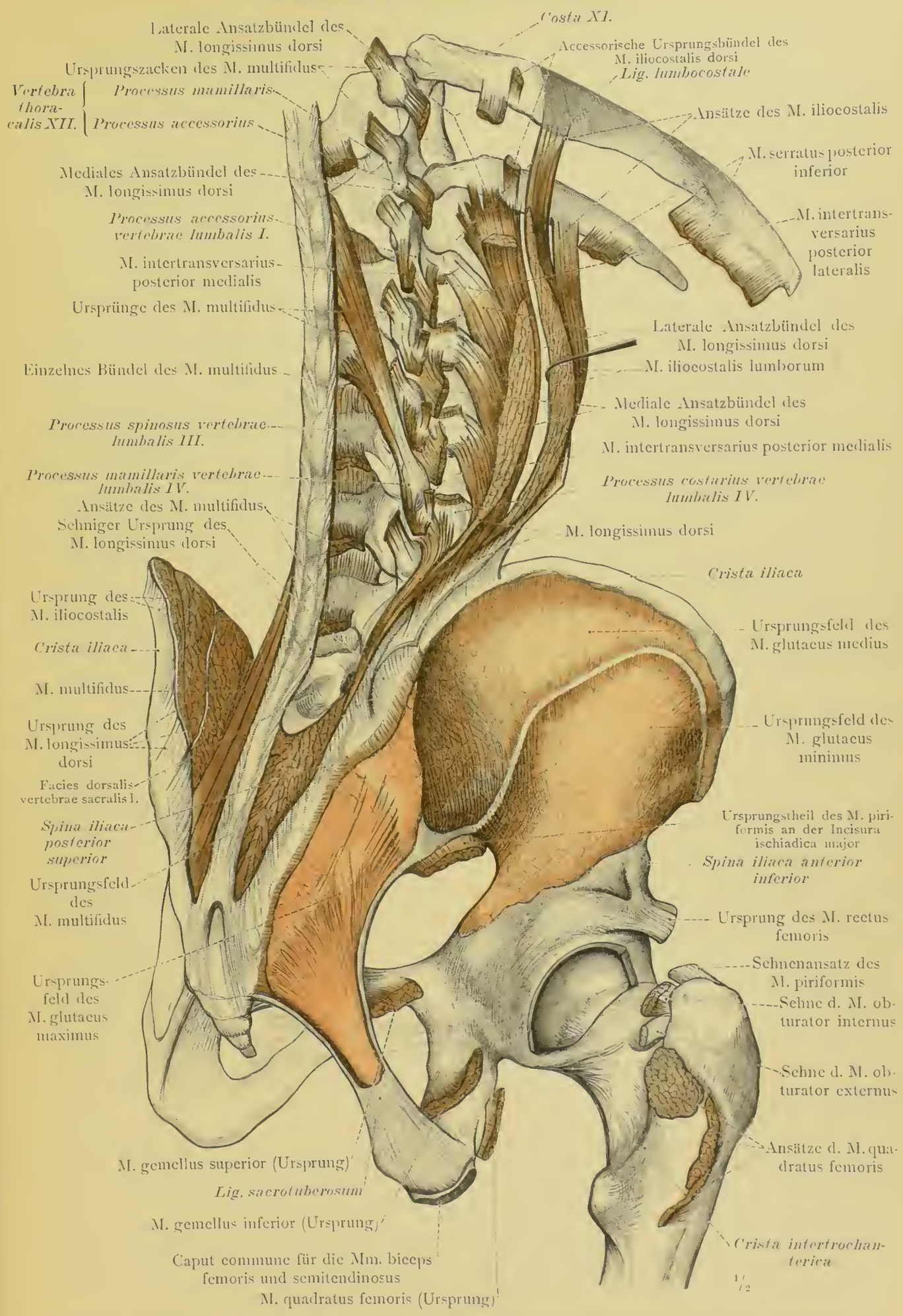

Fig. 592. Muskelansätze an der hinteren Seite der Lendenwirbel und des Hüftbeines.

Musculi coxae, Hüftmuskeln.

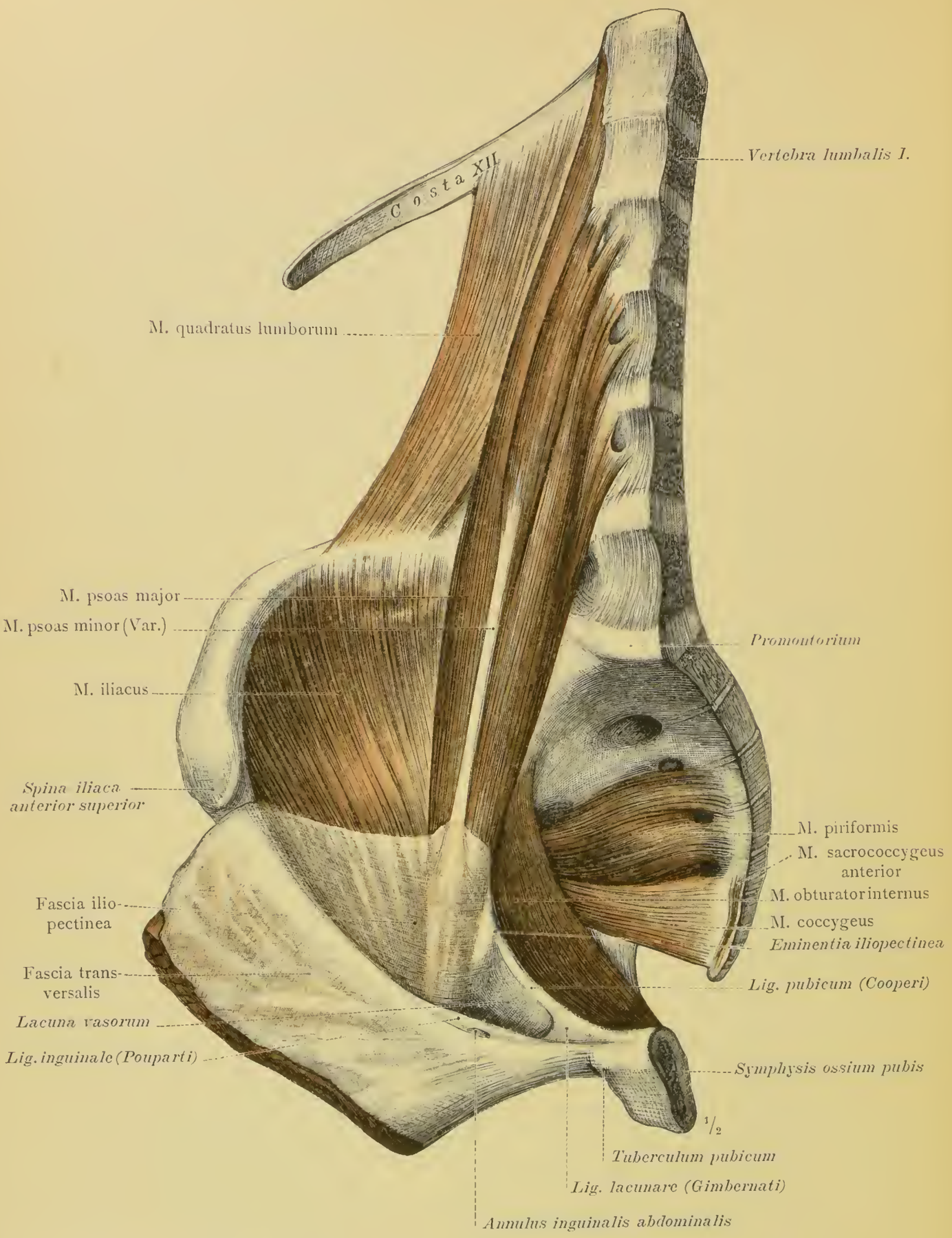

Fig. 593. Die inneren Muskeln der rechten Hüftgegend, etwas schräg von vorne gesehen: M. iliopsoas, der Darmbeinlendenmuskel, mit seinen beiden Köpfen, M. iliacus, dem Darmbeinmuskel, und M. psoas major, dem grossen Lendenmuskel; M. psoas minor, der kleine Lendenmuskel, und der Uebergang seiner Sehne in die Fascia iliopectinea. M. obturator internus. M. piriformis, M. quadratus lumborum. Lacuna vasorum.

Die Muskeln der unteren Gliedmassen.

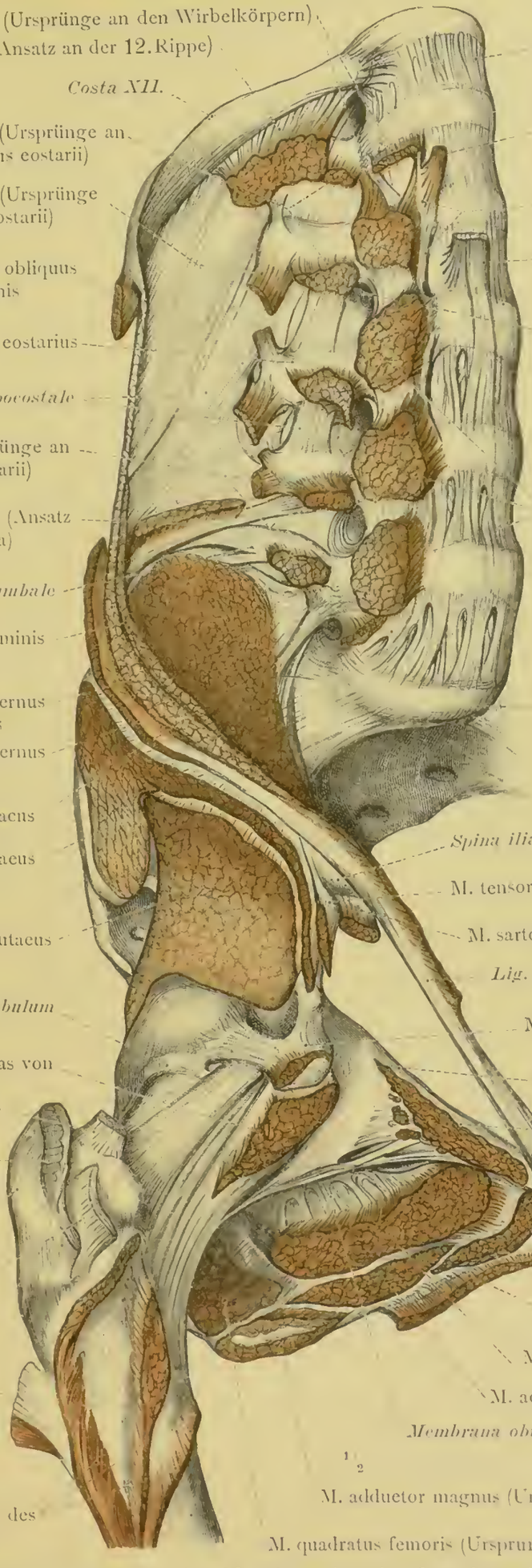

M. psoas major (Ursprünge an den Wirbelkörpern)
M. quadratus lumborum (Ansatz an der 12. Rippe)
Costa XII.
M. psoas major (Ursprünge an den Processus costarii)
M. quadratus lumborum (Ursprünge an den Processus costarii)
Ursprungszacke des M. obliquus externus abdominis
Processus costarius
Lig. lumbocostale
M. psoas major (Ursprünge an den Processus costarii)
M. quadratus lumborum (Ansatz an der Crista iliaca)
Lig. iliolumbale
M. transversus abdominis
M. obliquus internus abdominis
M. obliquus externus abdominis
Ursprungsfeld des M. iliacus
Ursprungsfeld d. M. glutaeus medius
Ursprungsfeld des M. glutaeus minimus
Rand des Acetabulum
Ursprung des M. iliopsoas von der Gelenkkapsel
Sehnenansatz d. M. piriformis
Ansatz d. M. glutaeus medius
Trochanter major
Ansatz d. M. glutaeus minimus
Ansatz d. M. glutaeus maximus an der Tuberositas glutaea
Geschlechteter Ursprung des M. vastus lateralis

Vertebra thoracalis XII.
Crus intermedium der Pars lumbalis diaphragmatis
Sehnenbögen
Crus mediale der Pars lumbalis diaphragmatis
Foramen intervertebrale
M. psoas major (Ursprünge an den Wirbelkörpern und Bandscheiben)
Promontorium
Spina iliaca anterior superior
M. tensor faseiae latae (Ursprung)
M. sartorius (Ursprung)
Lig. inguinale (Pouparti)
M. rectus femoris (Ursprung)
Pecten ossis pubis
M. pectineus (Ursprung)
Tuberculum pubicum
M. adductor longus (Ursprung)
M. adductor brevis (Ursprung)
M. gracilis (Ursprung)
M. obturator externus (Ursprung)
M. adductor minimus (Ursprung)
Membrana obturatoria
M. adductor magnus (Ursprung)
M. quadratus femoris (Ursprung)

Fig. 594. Muskelansätze an der Vorderseite der Lendenwirbel und am Hüftbein.

Musculi coxae, Hüftmuskeln.

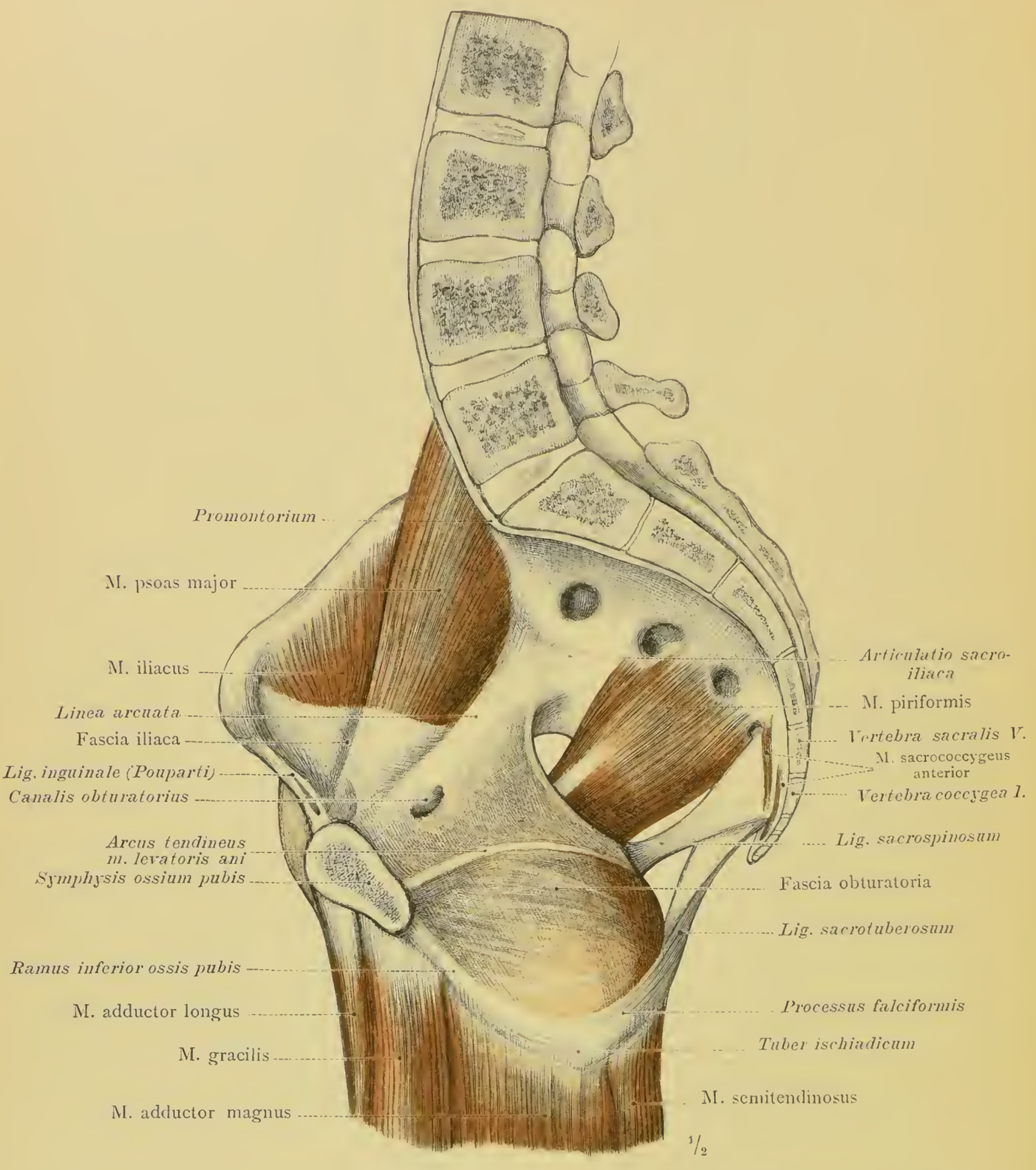

Fig. 595. Die inneren Muskeln der rechten Hüftgegend in der Ansicht von der medialen Seite, mit der Fascia obturatoria und einem Theile der Fascia iliaca: M. piriformis, der birnförmige Muskel; die beiden Köpfe des M. iliopsoas: M. psoas major und M. iliacus. Die Ursprungsportionen der Muskeln an der medialen Seite des Oberschenkels und ihre Gruppirung.

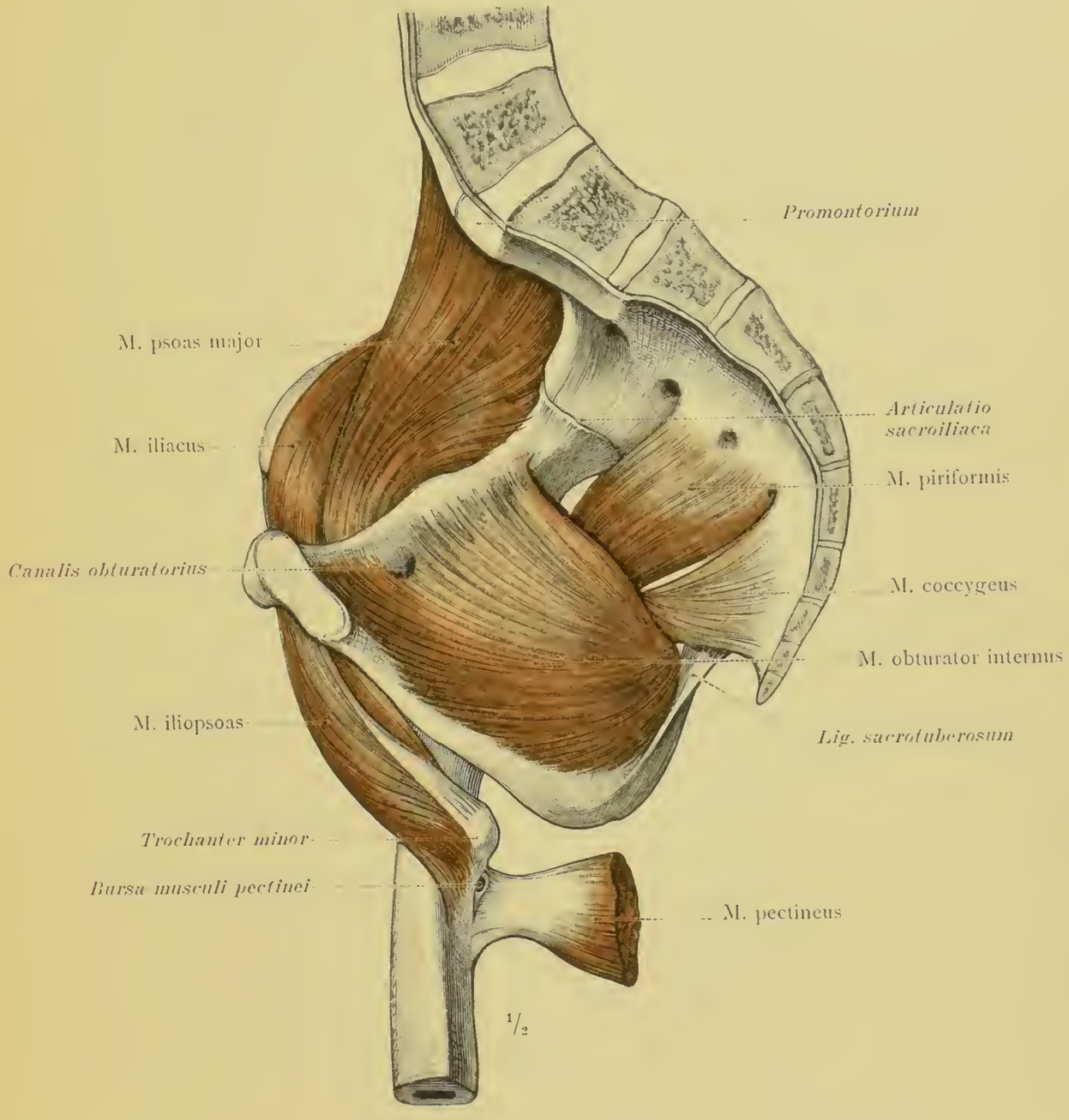

Fig. 596. Die inneren Muskeln der rechten Hüftgegend in der Ansicht von der medialen Seite, nach Ablösung der Fascia obturatoria und vollständiger Blosslegung des M. iliopsoas bis zu seinem Ansatz an dem Trochanter minor: M. piriformis, der birnförmige Muskel; M. obturator internus, der innere Verstopfungsmuskel. Bursa musculi pectinei.

Musculi coxae, Hüftmuskeln.

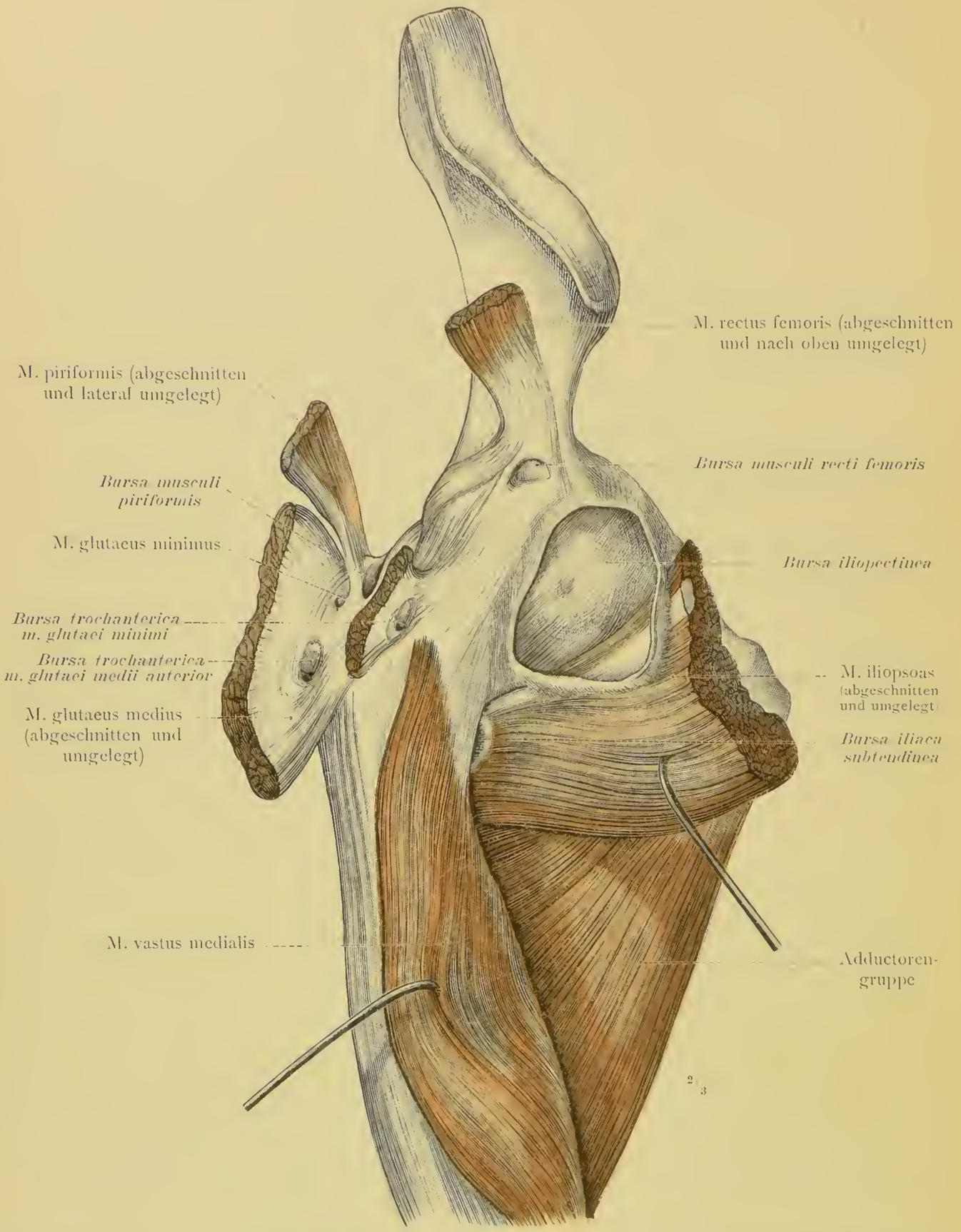

Fig. 397. Die an den Ansatzstellen der Hüftmuskeln und am Ursprung des M. rectus femoris vorkommenden Bursae mucosae subtendineae. Bursa iliopectinea. Die Muskelstümpfe sind umgelegt und die Schleimbeutel eröffnet worden. Rechte Seite. Ansicht von vorne.

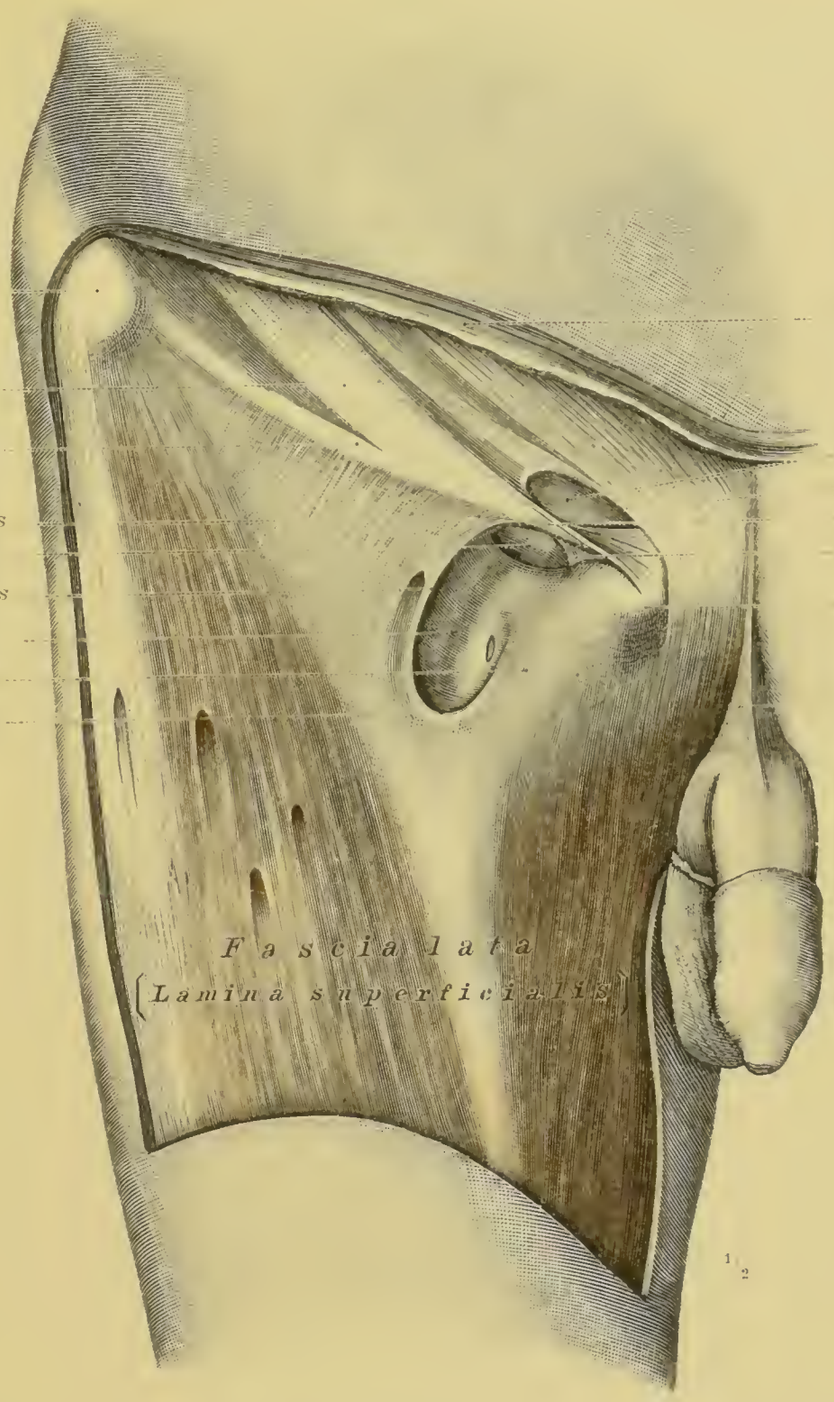

Fig. 398. Die Muskelbinde des Oberschenkels, Fascia lata, der rechten Seite in der Ansicht von vorne; ihre Abgrenzung gegen die Aponeurose des äusseren schiefen Bauchmuskels durch das Leistenband, Lig. inguinale (Pouparti). Die an den medialen Endtheil des Leistenbandes sich anschliessende äussere Oeffnung des Leistencanales: Annulus inguinalis subcutaneus, der äussere Leistenring. Die Schenkelöffnung des Schenkelcanales: Fossa ovalis. Mit der Fascia pectinea beginnt das tiefe Blatt der Fascia lata, welches den Grund der Fossa ovalis bildet. Die durch die Lacuna vasorum in die Fossa ovalis herabsteigenden grossen Blutgefässe (Schenkelarterie und Schenkelvene) sind entfernt worden.

Musculi coxae et femoris,
Muskeln der Hüfte und des Oberschenkels.

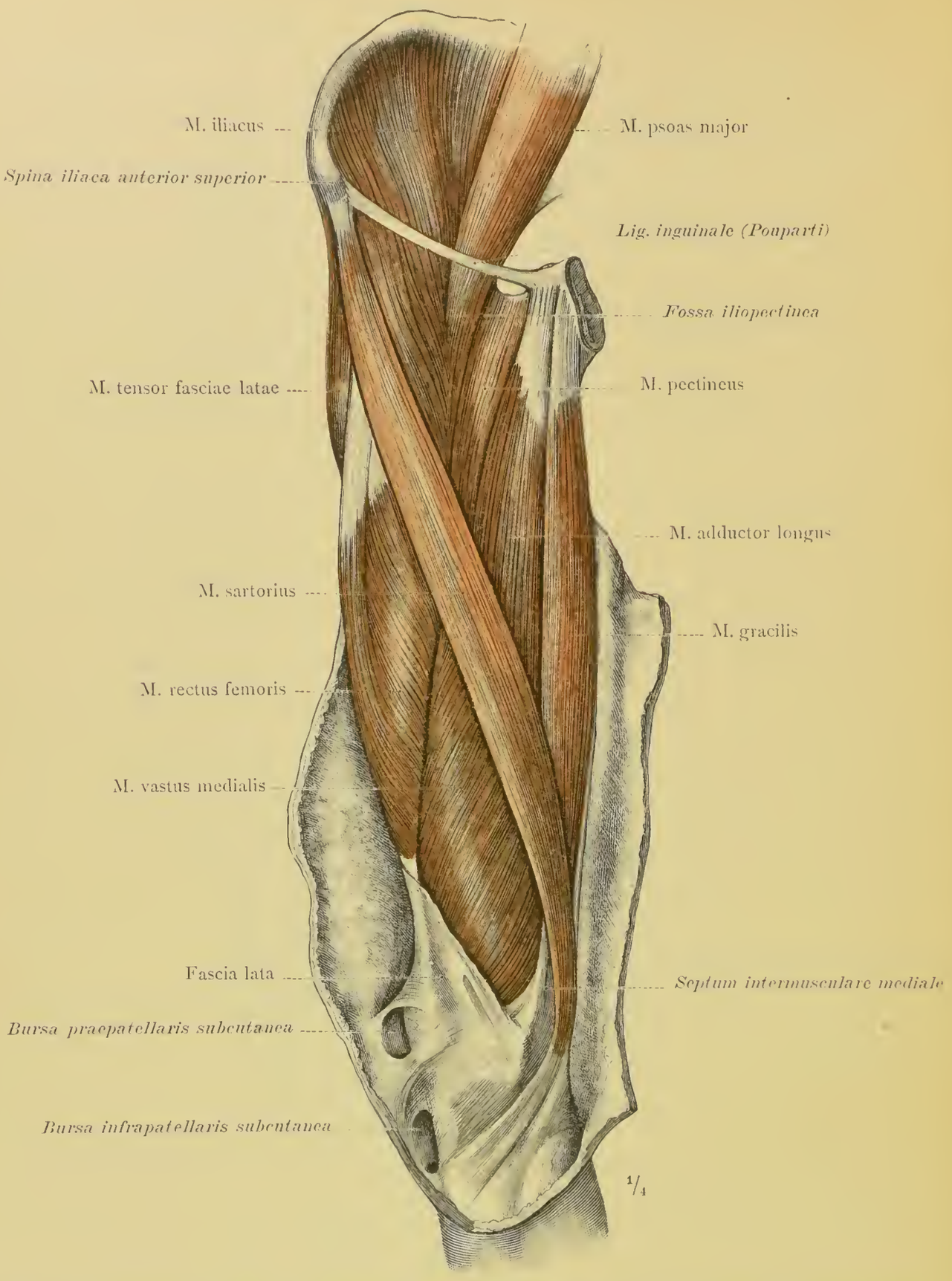

Fig. 599. Die Muskeln an der vorderen und medialen Seite des rechten Oberschenkels, bei lateraler Rotation desselben dargestellt; Ansicht von vorne: M. sartorius, der Schneidermuskel; Theile des M. quadriceps femoris, der Adductorengruppe und des M. iliopsoas. Fossa iliopectinea. Das Feld, welches unterhalb des Lig. inguinale von dem M. sartorius und dem M. adductor longus eingeschlossen wird, entspricht der Fossa Scarpae major und wird als Trigonum femorale, Schenkeldreieck, bezeichnet. In der Kniegegend ist die Fascia lata erhalten. Bursae praepatellaris subcutanea und infrapatellaris subcutanea.

Musculi femoris, Muskeln des Oberschenkels.

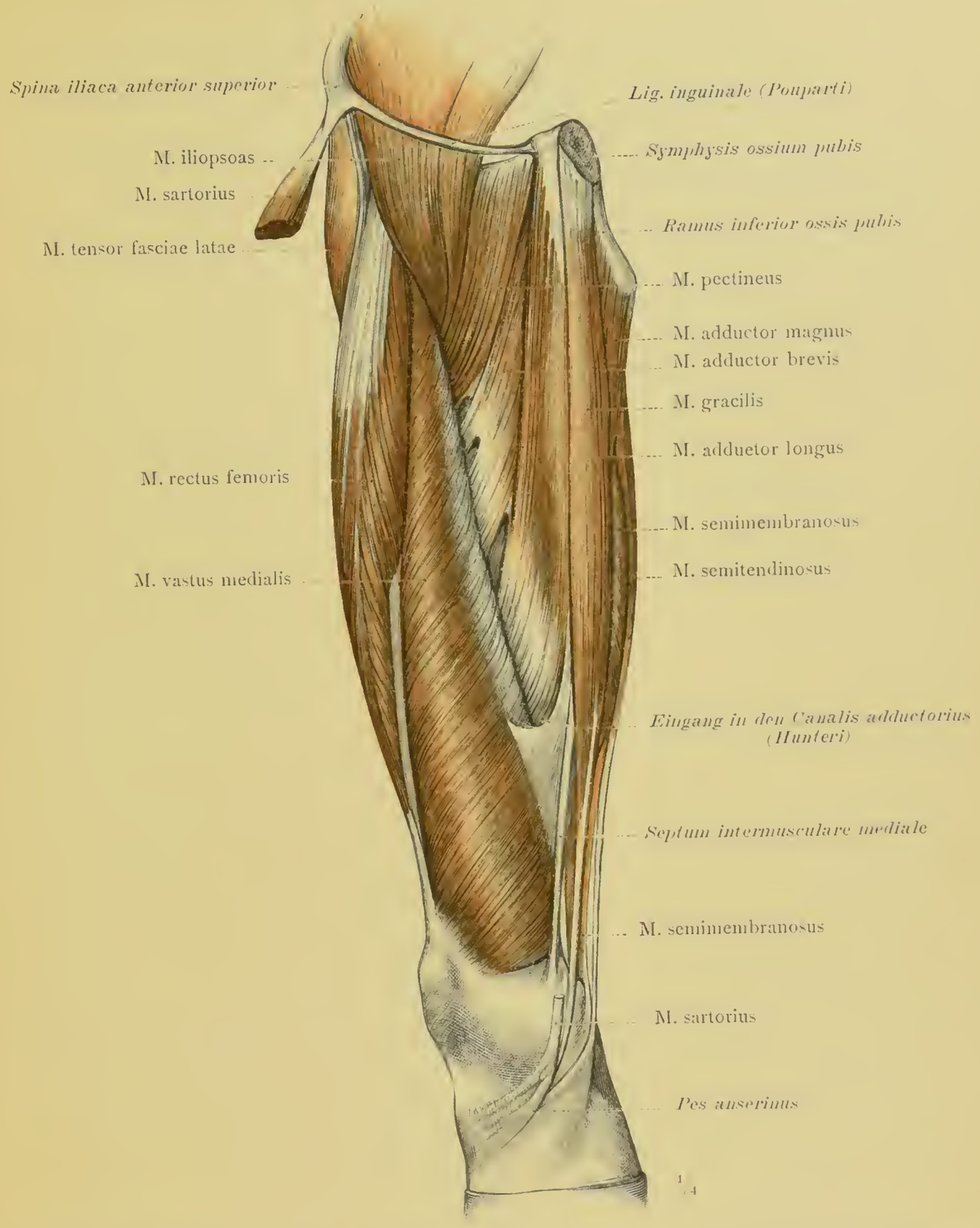

Fig. 600. Die Muskeln an der vorderen und medialen Seite des rechten Oberschenkels, bei lateraler Rotation desselben, nach Entfernung des M. sartorius dargestellt. Ansicht von vorne. Von dem vierköpfigen Schenkelmuskel, M. quadriceps femoris, ist der lange Kopf, M. rectus femoris, und der mediale Kopf, M. vastus medialis, dargestellt; von der medialen Muskelgruppe: der schlanke Schenkelmuskel, M. gracilis, der lange und der kurze Zuzieher, Mm. adductor longus und adductor brevis, sowie der Kammuskel, M. pectineus. Neben dem M. gracilis sind noch Antheile der hinteren Muskelgruppe: des M. semimembranosus und des M. semitendinosus, zu sehen. Canalis adductorius (Hunteri).

Musculi femoris, Muskeln des Oberschenkels.

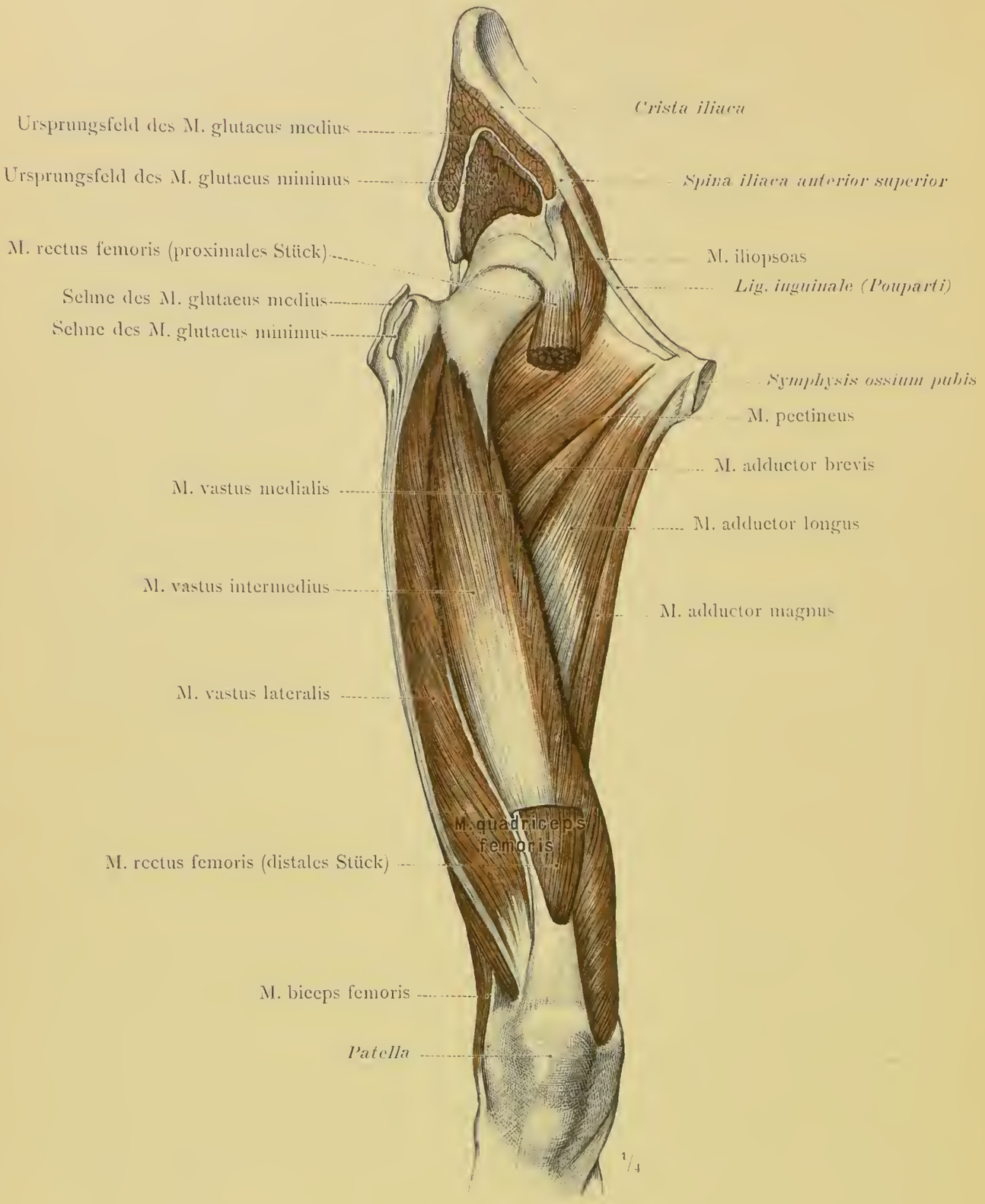

Fig. 601. Die Muskeln an der vorderen und medialen Seite des rechten Oberschenkels bei gerader Normalstellung desselben, nach Entfernung der Mm. sartorius, gracilis und rectus femoris dargestellt. Ansicht von vorne: Mm. vastus lateralis, vastus intermedius und vastus medialis, der laterale, mittlere und mediale Kopf des M. quadriceps femoris; Mm. adductor longus und adductor brevis, der lange und der kurze Zuzieher, und der mediale Antheil des grossen Zuziehers, M. adductor magnus; M. pectineus, der Kammuskel.

Musculi femoris, Muskeln des Oberschenkels.

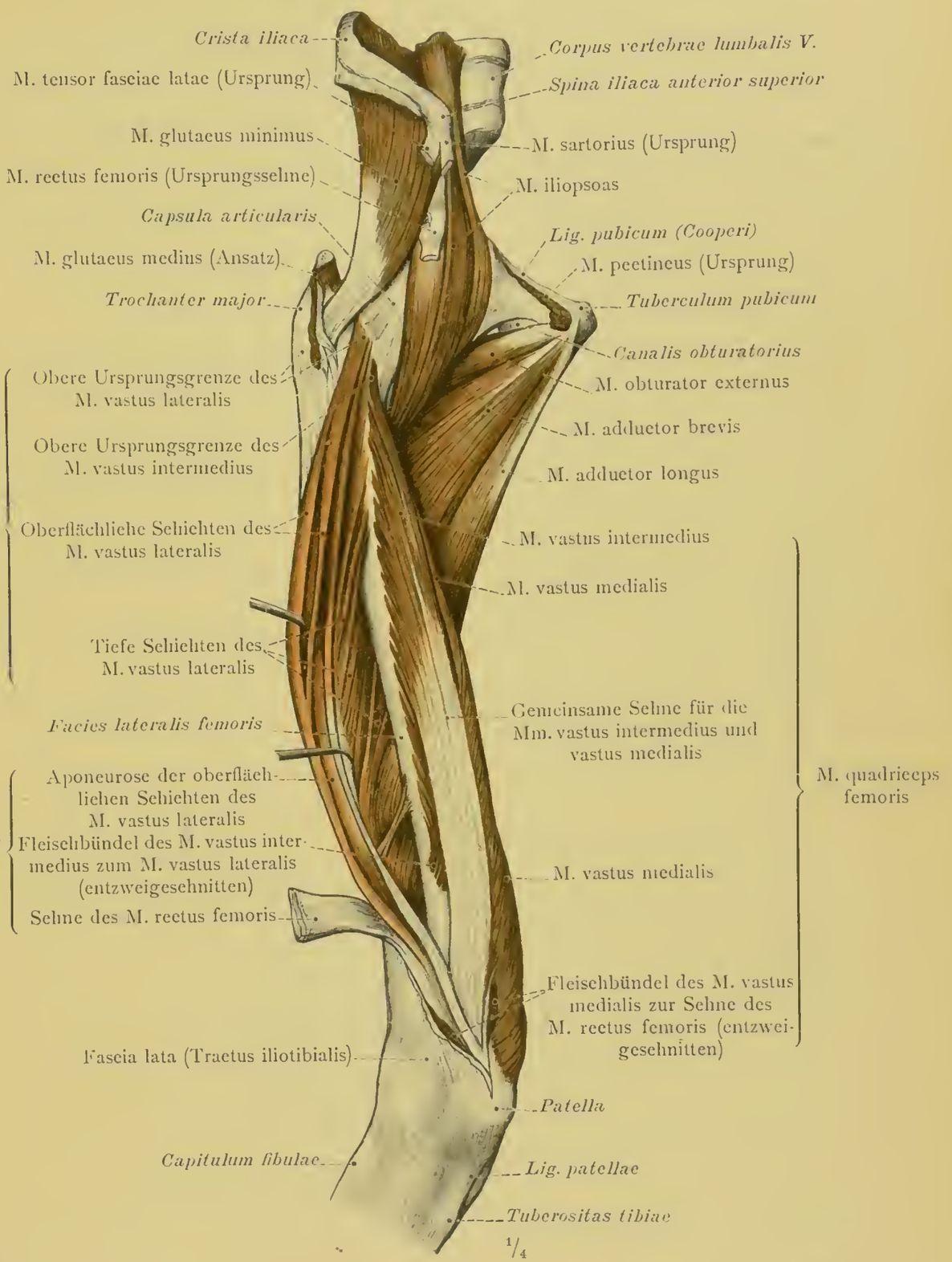

Fig. 602. Der geschichtete Bau des M. vastus lateralis, nach Entfernung des M. rectus femoris durch starkes Abziehen der einzelnen Muskelblätter von dem Oberschenkelbein dargestellt. Die laterale Ursprungsgrenze des M. vastus intermedius. Die Schichtung der Sehnen der beiden genannten Muskeln und des M. rectus femoris oberhalb des Kniegelenkes. Ansicht des medial rotirten rechten Oberschenkels von vorne. Die Bündel des M. vastus lateralis, welche von der Fascia lata entspringen, sind in Fig. 616 dargestellt.

Musculi femoris, Muskeln des Oberschenkels.

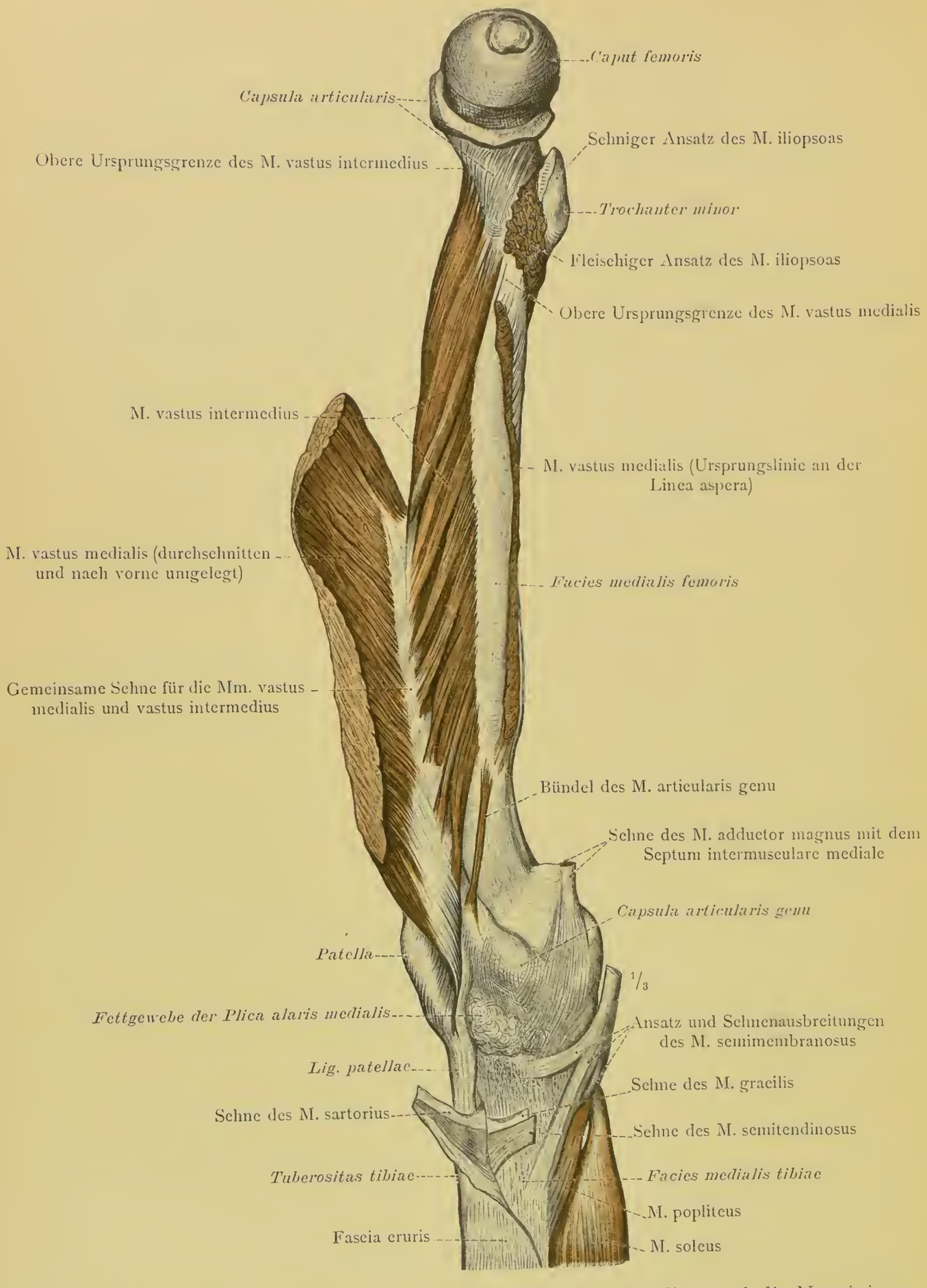

Fig. 603. Die mediale Ursprungsgrenze des M. vastus intermedius und die Vereinigung seiner Bündel mit denen des M. vastus medialis zu dem tiefen Sehnenblatt des M. quadriceps femoris. Der M. vastus medialis ist seiner ganzen Länge nach durchschnitten und nach vorne umgelegt. Rechter Oberschenkel. Ansicht von der medialen Seite.

Musculi femoris, Muskeln des Oberschenkels.

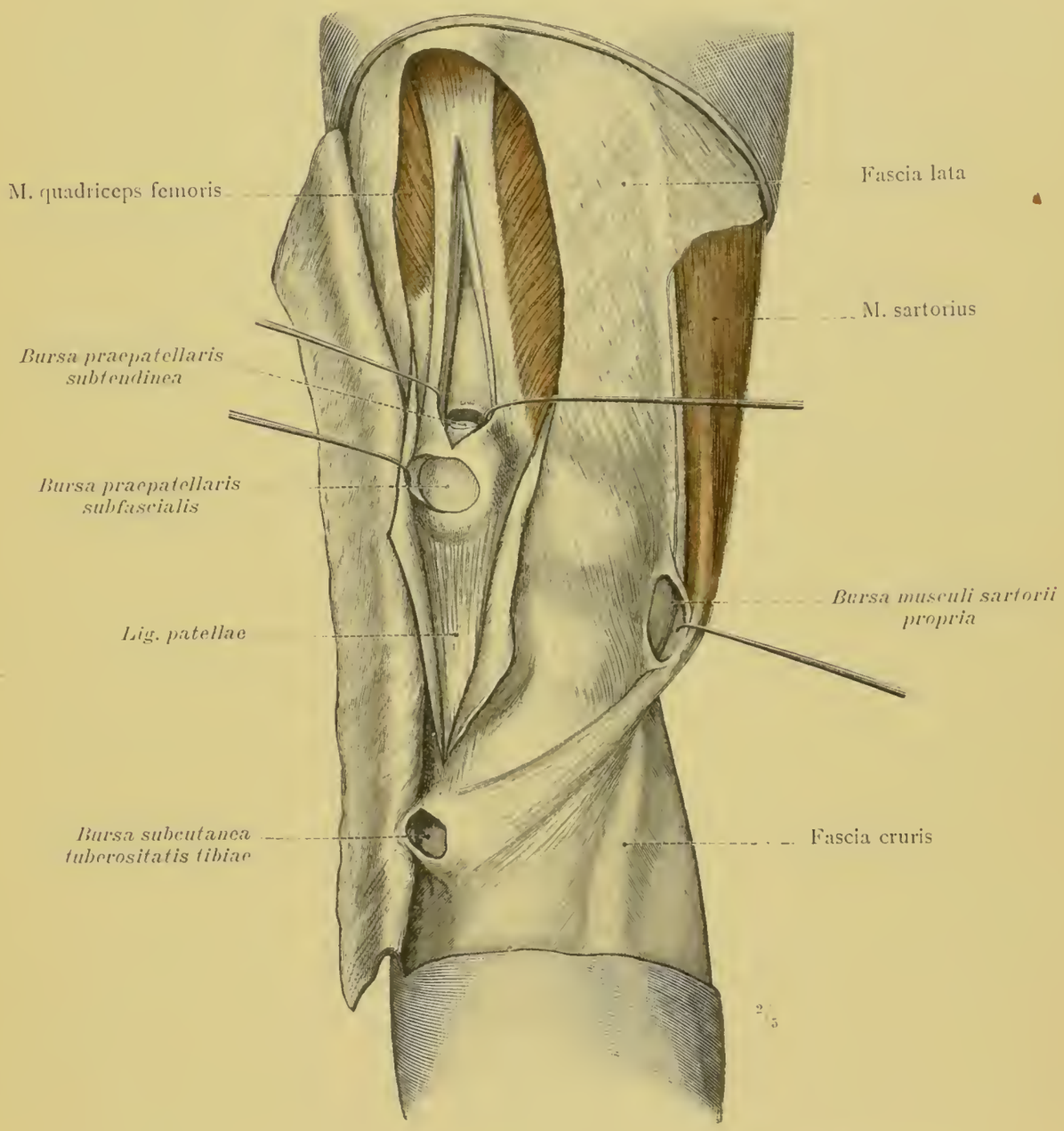

Fig. 604. Darstellung einiger Schleimbeutel in der vorderen Kniegegend. Durch Spaltung der Fascia lata vor der Kniescheibe wurde die Bursa praepatellaris subfascialis und durch Spaltung der Sehne des M. rectus femoris oberhalb der Kniescheibe die Bursa praepatellaris subtendinea blossgelegt. Bursa musculi sartorii propria. Bursa subcutanea tuberositatis tibiae. Ansicht der rechten Kniegegend schräg von der vorderen und medialen Seite.

Musculi femoris, Muskeln des Oberschenkels.

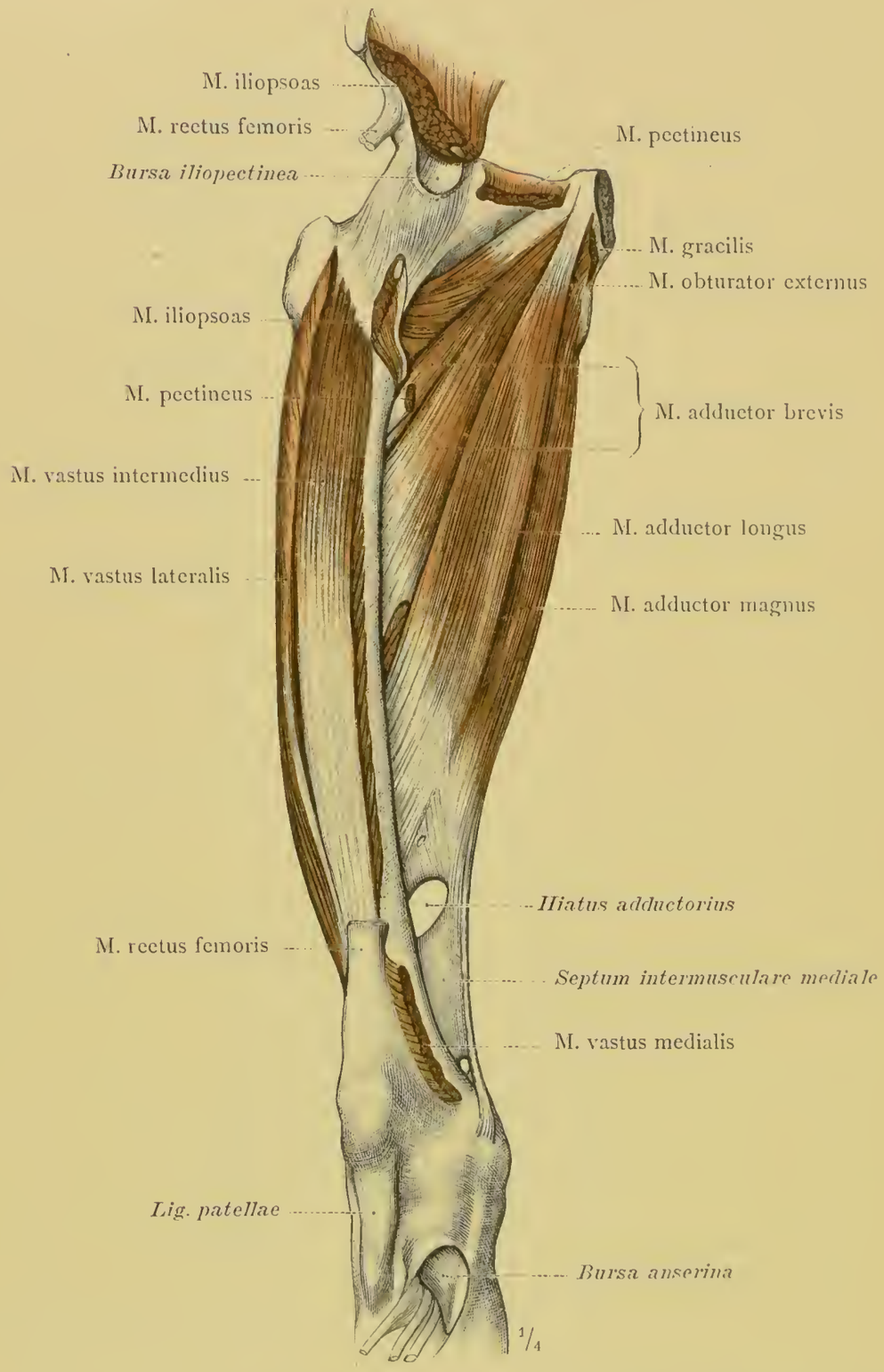

Fig. 605. Die Gruppe der Zuzieher des Oberschenkels, Mm. adductores femoris, nach Entfernung der Mm. sartorius, gracilis, pectineus, rectus femoris und vastus medialis bei lateraler Rotation des Oberschenkels dargestellt. Rechter Oberschenkel. Ansicht von vorne: Mm. adductor brevis und adductor longus, der kurze und der lange Zuzieher; der mediale Antheil des grossen Zuziehers, M. adductor magnus, mit dem Septum intermusculare mediale und dem Hiatus adductorius (Adductorenschlitz). M. obturator externus, der äussere Verstopfungsmuskel. Bursa anserina.

Musculi femoris, Muskeln des Oberschenkels.

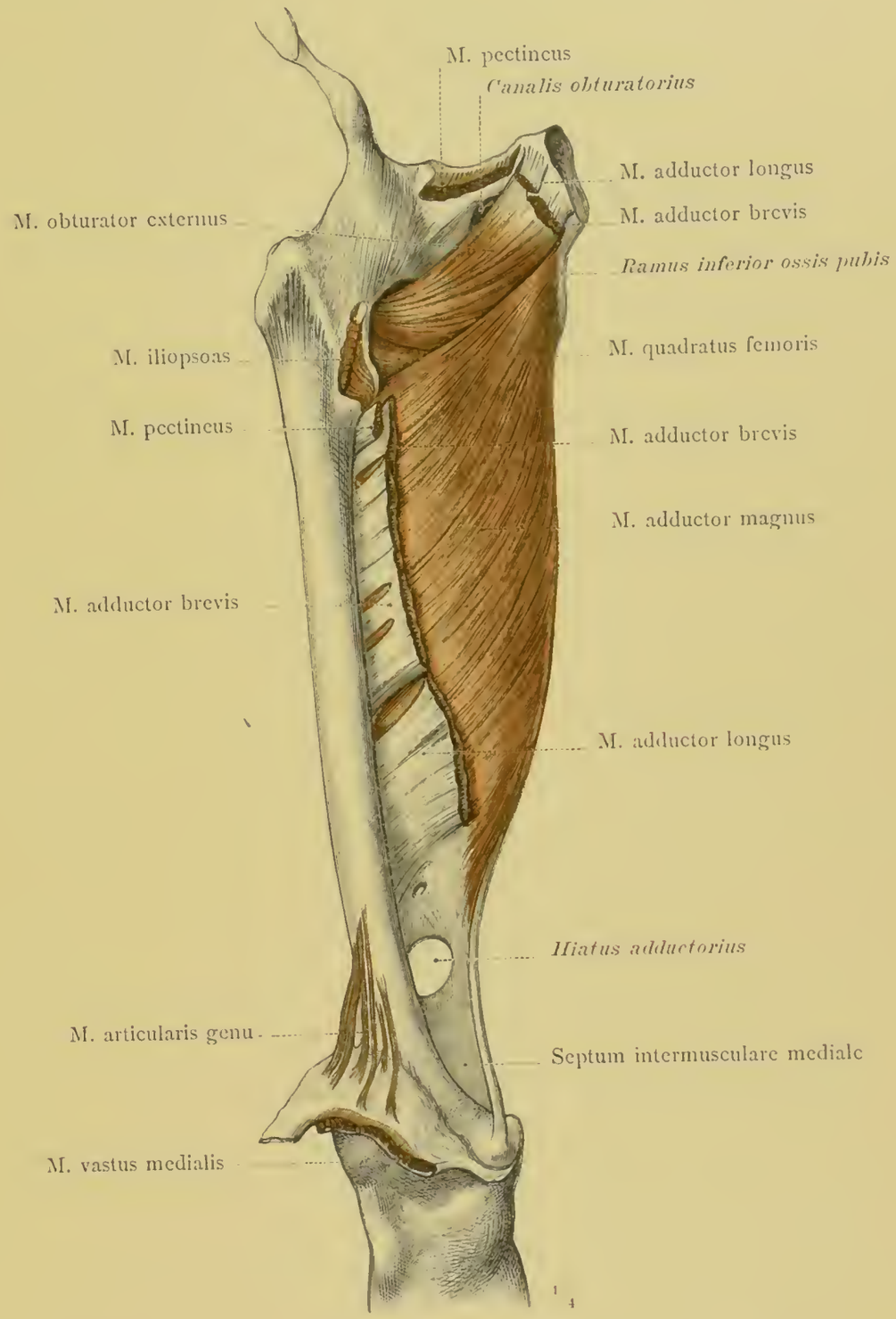

Fig. 606. M. adductor magnus, der grosse Zuzieher des Oberschenkels mit dem Septum intermusculare mediale und dem Hiatus adductorius (Adductorenschlitz), bei lateraler Rotation des Oberschenkels, nach Entfernung des M. quadriceps femoris, des M. pectineus und der Mm. adductores brevis und longus dargestellt. Rechter Oberschenkel. Ansicht von vorne. M. obturator externus, der äussere Verstopfungsmuskel. M. articularis genu, der Kapselspanner des Kniegelenkes.

Musculi femoris, Muskeln des Oberschenkels.

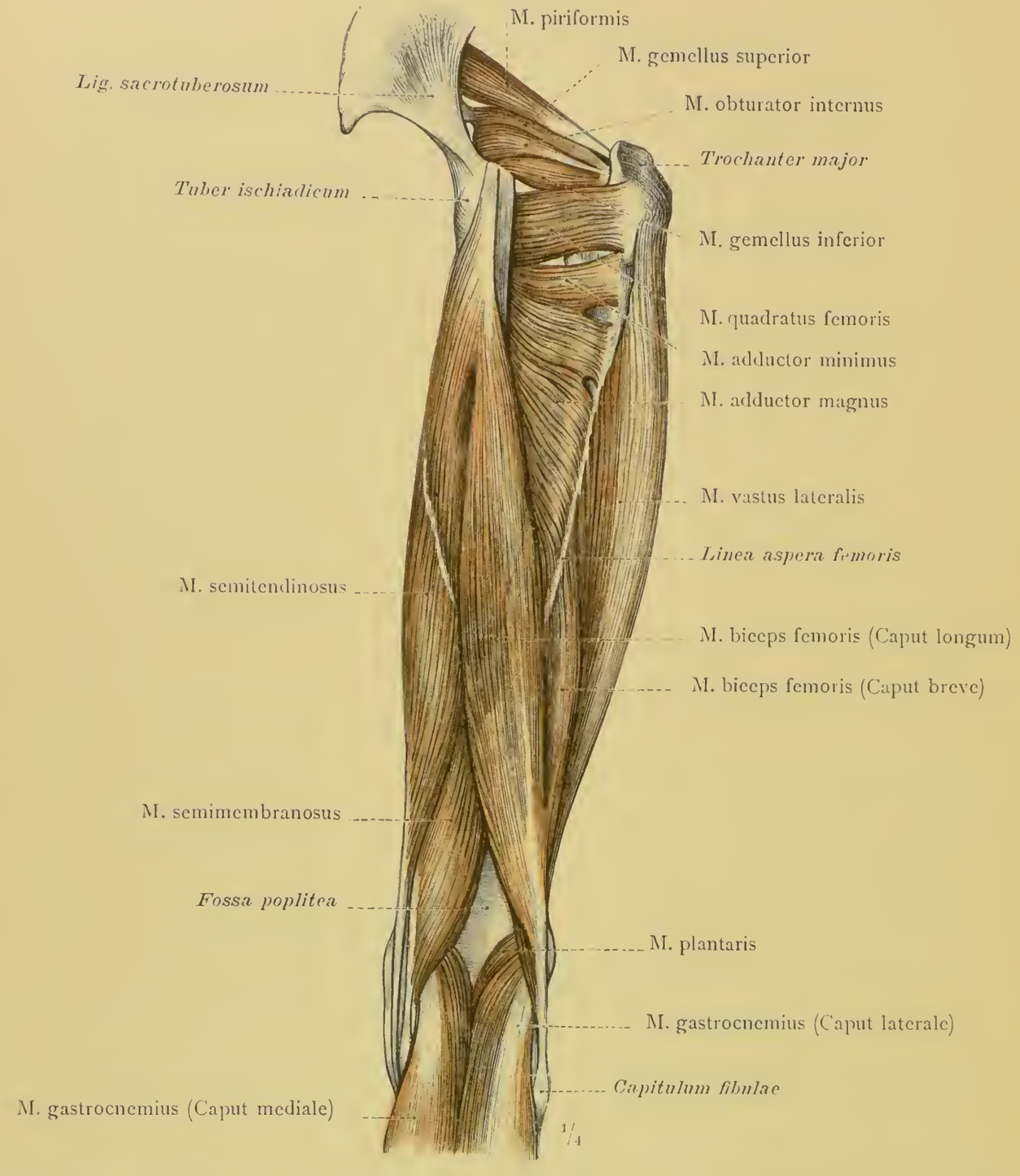

Fig. 607. Die Muskeln an der hinteren und lateralen Seite des rechten Oberschenkels bei medialer Rotation desselben dargestellt. Ansicht von hinten: M. biceps femoris, der zweiköpfige Schenkelmuskel; M. semitendinosus, der halbsehnige Muskel; der untere Antheil des M. semimembranosus. Die Lagebeziehungen des M. gastrocnemius zu diesen Muskeln. Fossa poplitea, die Kniekehle. M. quadratus femoris, der vierseitige Schenkelmuskel mit dem an ihn nach unten sich anschliessenden M. adductor magnus. Von diesem grenzt sich oben nur undeutlich der M. adductor minimus, der kleinste Zuzieher des Schenkels, ab. M. vastus lateralis, der laterale Kopf des vierköpfigen Schenkelmuskels.

Musculi femoris, Muskeln des Oberschenkels.

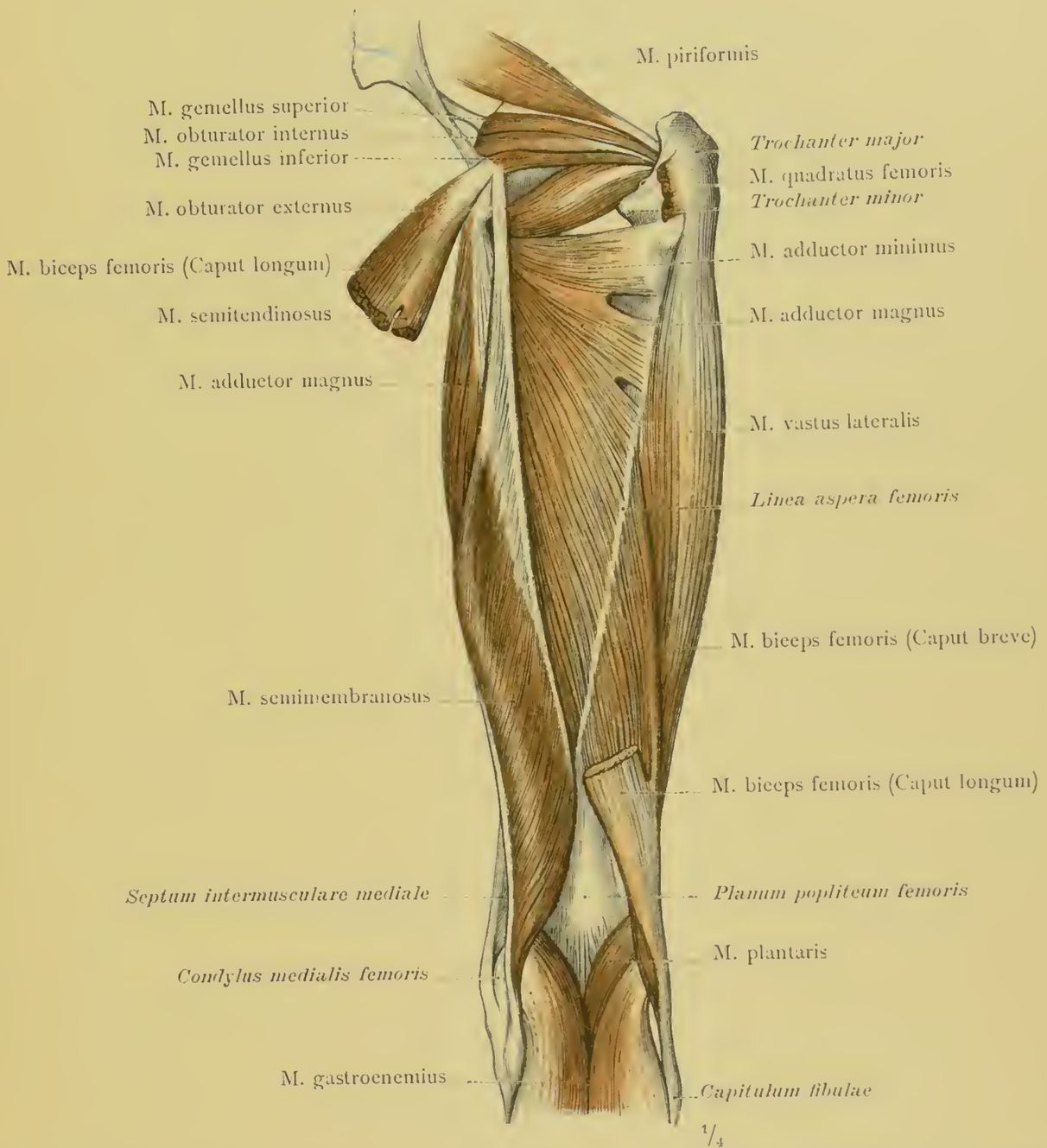

Fig. 608. Die Muskeln an der hinteren Seite des rechten Oberschenkels bei medialer Rotation desselben, nach Entfernung des langen Kopfes des M. biceps femoris und des M. semitendinosus. Ansicht von hinten: M. semimembranosus, der halbhäutige Muskel; Caput breve des M. biceps femoris; M. adductor magnus, der grosse Zuzieher des Schenkels; M. adductor minimus; M. vastus lateralis. Durch Abtragung des M. quadratus femoris ist der laterale Antheil des M. obturator externus blossgelegt worden.

Musculi femoris, Muskeln des Oberschenkels.

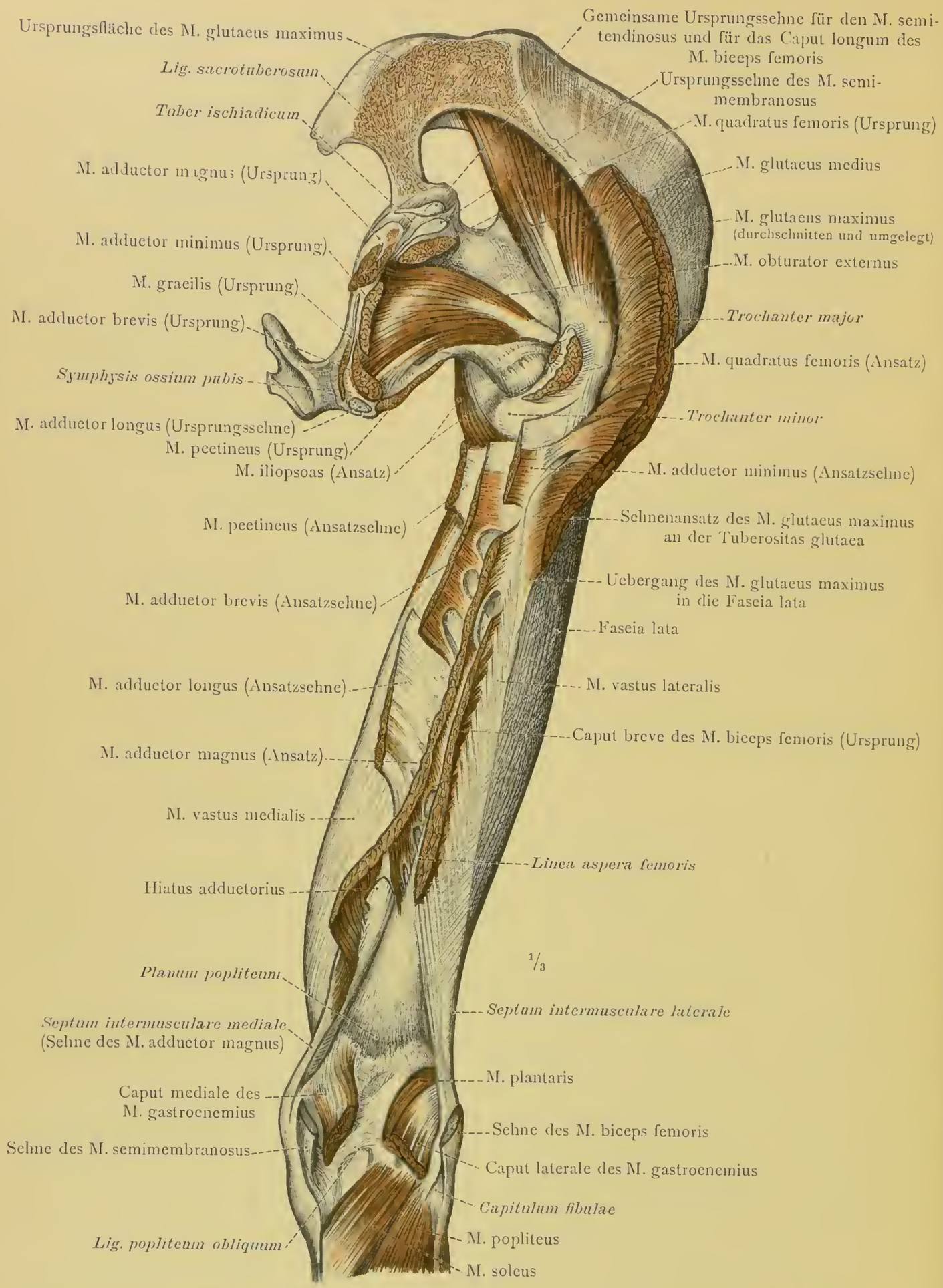

Fig. 609. Ursprungs- und Ansatzstellen der Muskeln an der äusseren Seite des Hüftbeines und an der hinteren Seite des rechten Oberschenkels.

Musculi femoris, Muskeln des Oberschenkels.

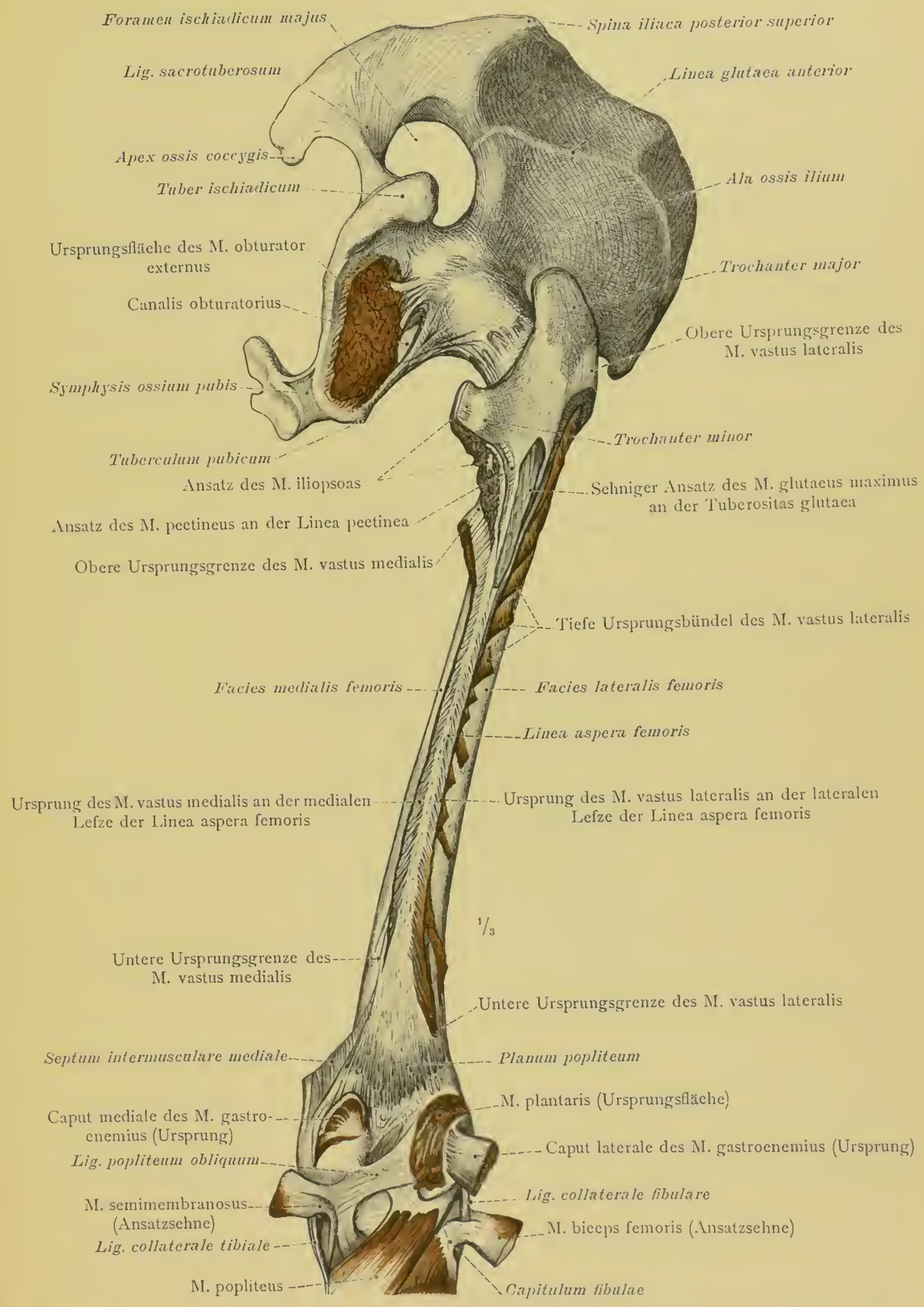

Fig. 610. Ursprungs- und Ansatzstellen der Muskeln an der hinteren Seite des rechten Oberschenkels.

Musculi femoris, Muskeln des Oberschenkels.

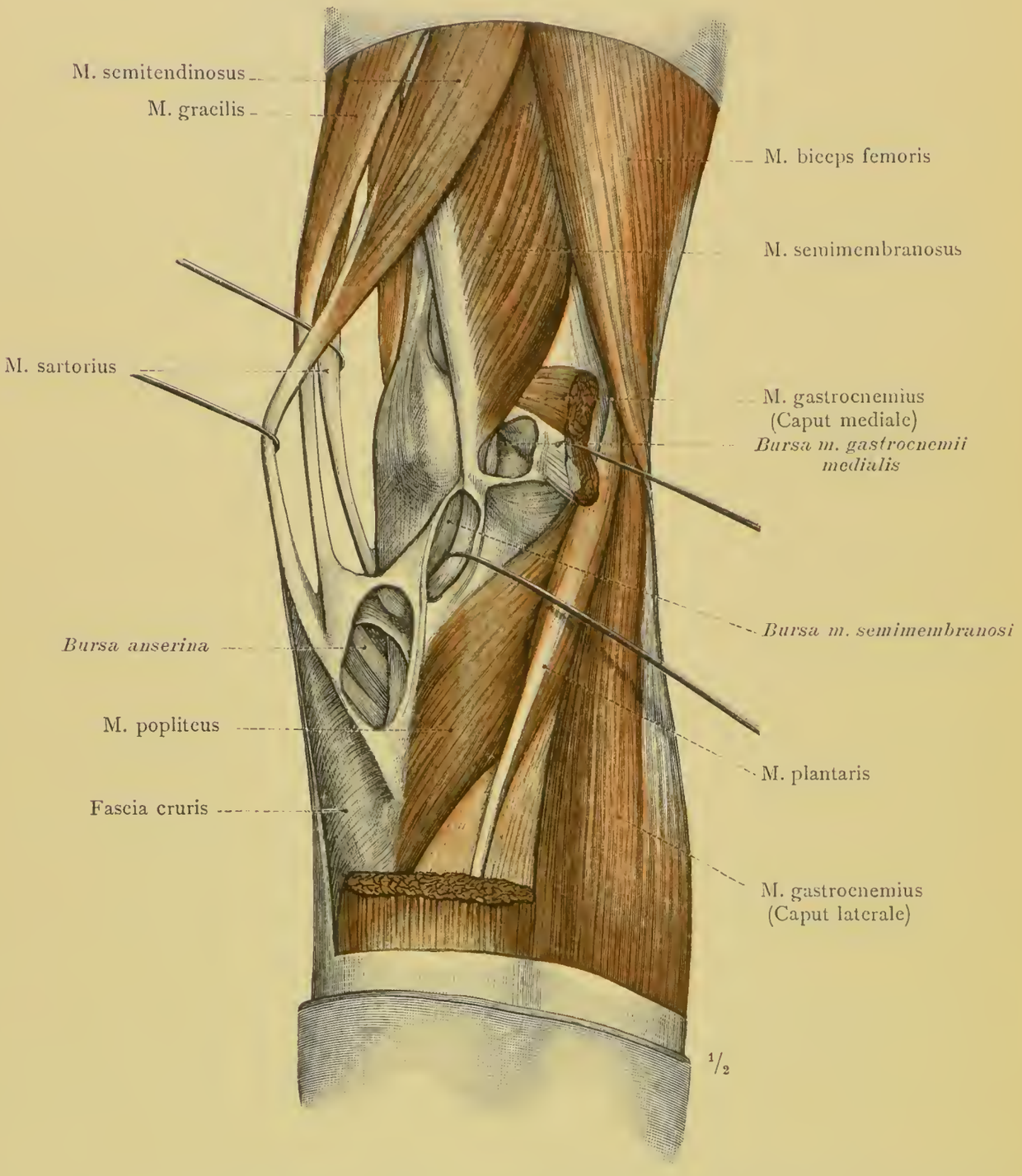

Fig. 611. Die rechte Kniegegend schief von der hinteren und medialen Seite gesehen. Die Schleimbeutel, Bursae mucosae (subtendineae), in dem medialen Gebiet der Regio genu posterior, nach Durchschneidung des Caput mediale m. gastrocnemii dargestellt: Bursa musculi gastrocnemii medialis, Bursa musculi semimembranosi, Bursa anserina.

Bursae mucosae regionis genu posterioris, Schleimbeutel der hinteren Kniegegend.

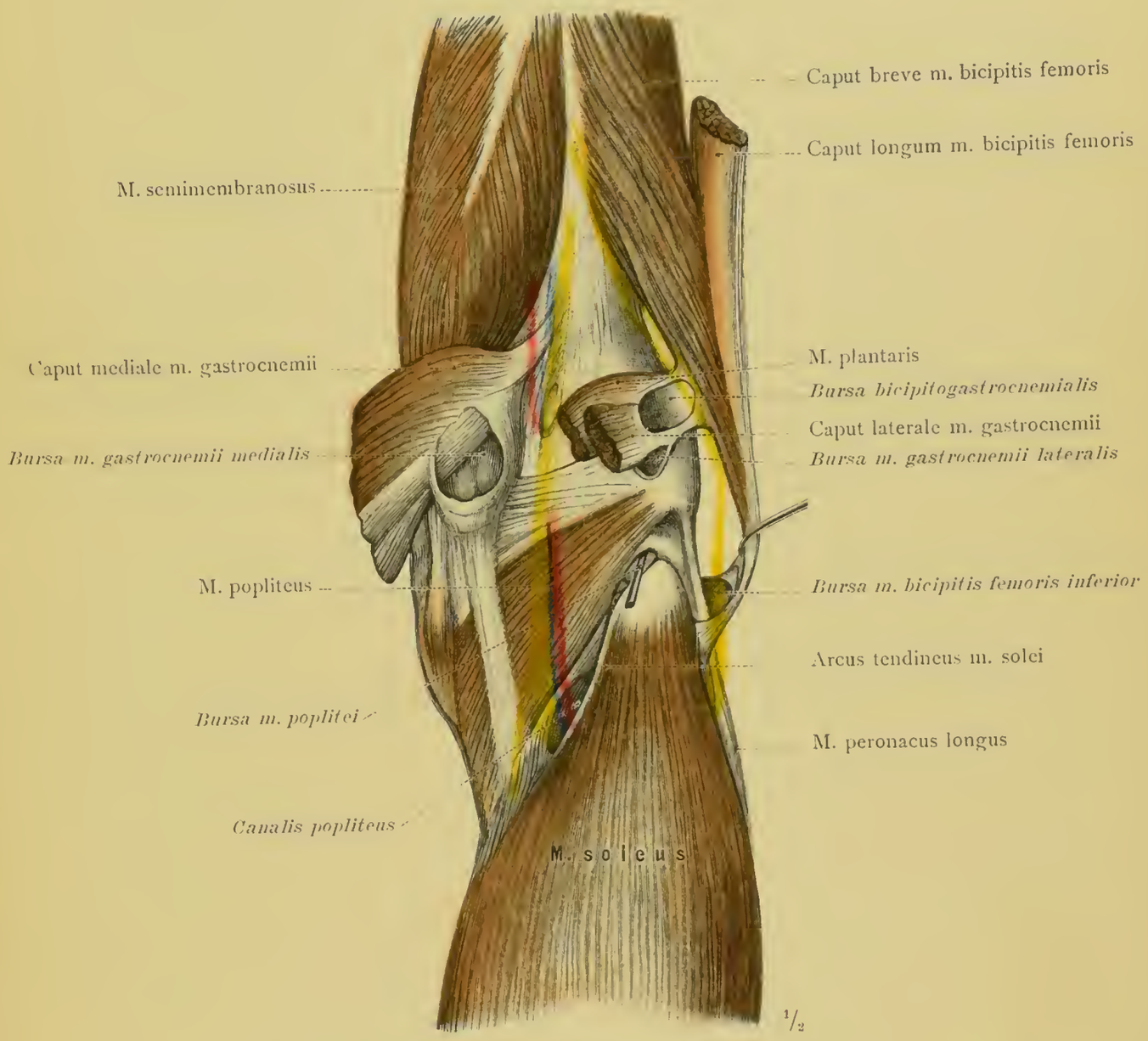

Fig. 612. Die rechte Kniegegend in der Ansicht von hinten. Die Schleimbeutel, Bursae mucosae (subtendineae), in dem lateralen Gebiet der Regio genu posterior, nach Abtragung beider Köpfe des M. gastrocnemius und des M. plantaris dargestellt: Bursa bicipitogastrocnemialis, Bursa musculi gastrocnemii lateralis, Bursa musculi bicipitis femoris inferior, Bursa musculi poplitei, Bursa musculi gastrocnemii medialis. Arcus tendineus musculi solei mit dem vor und ober demselben befindlichen Zugang zu dem Canalis popliteus.

Bursae mucosae regionis genu posterioris,
Schleimbeutel der hinteren Kniegegend.

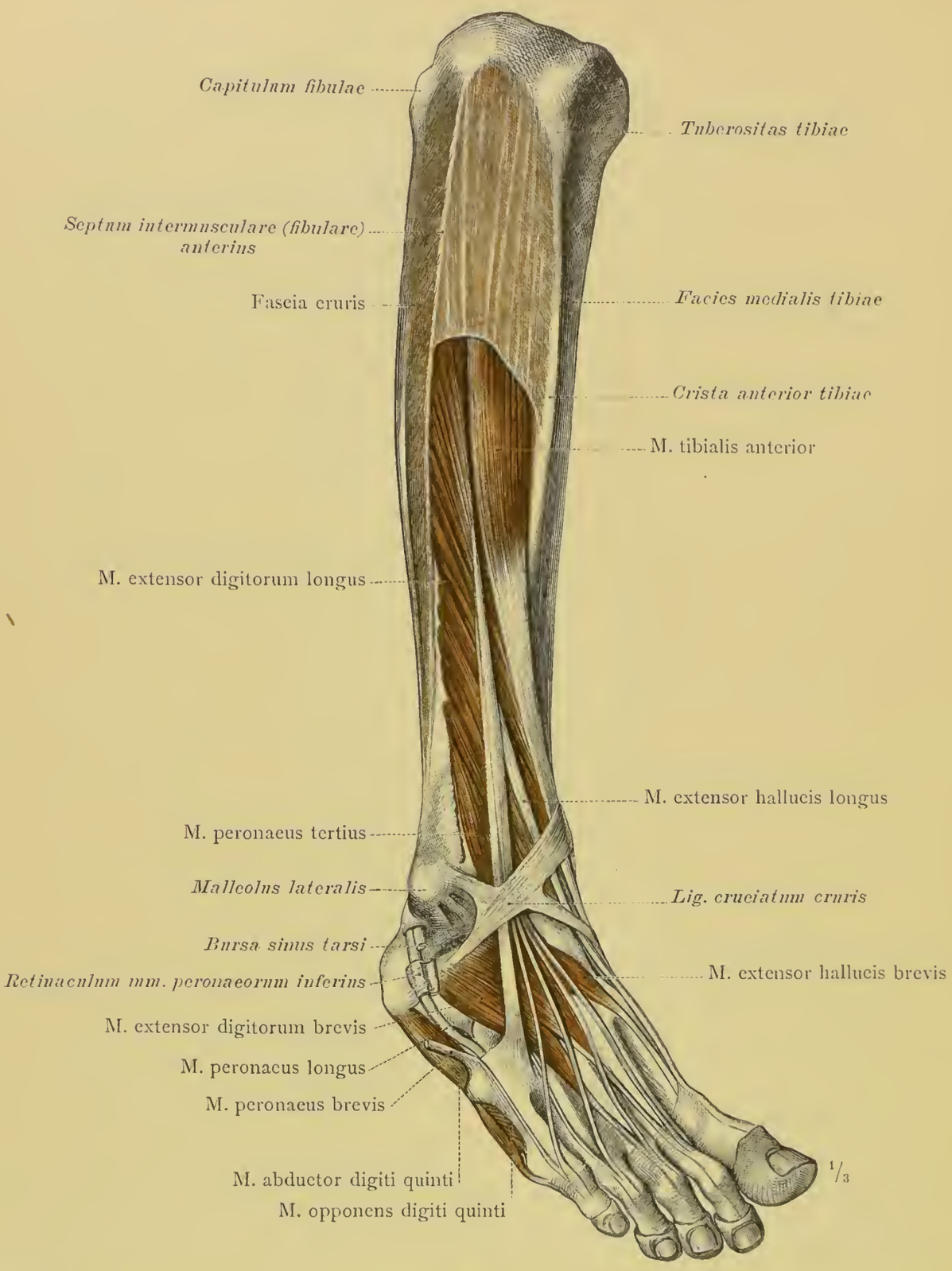

Fig. 613. Die Muskeln an der vorderen Seite des rechten Unterschenkels: M. tibialis anterior, der vordere Schienbeinmuskel; M. extensor digitorum longus, der lange Zehenstrecker, mit dem M. peronaeus tertius, dem dritten Wadenbeinmuskel; M. extensor hallucis longus, der lange Strecker der grossen Zehe. Von der Fascia cruris ist an der vorderen Seite jener Antheil, von welchem die beiden erstgenannten Muskeln zahlreiche Ursprungsbündel beziehen, erhalten geblieben und ebenso an der lateralen Seite jener Antheil, welcher die Mm. peronaei bedeckt, sowie das Lig. cruciatum cruris. Septum intermusculare (fibulare) anterius. M. extensor digitorum brevis, der kurze Zehenstrecker. Bursa sinus tarsi.

Musculi cruris, Muskeln des Unterschenkels.

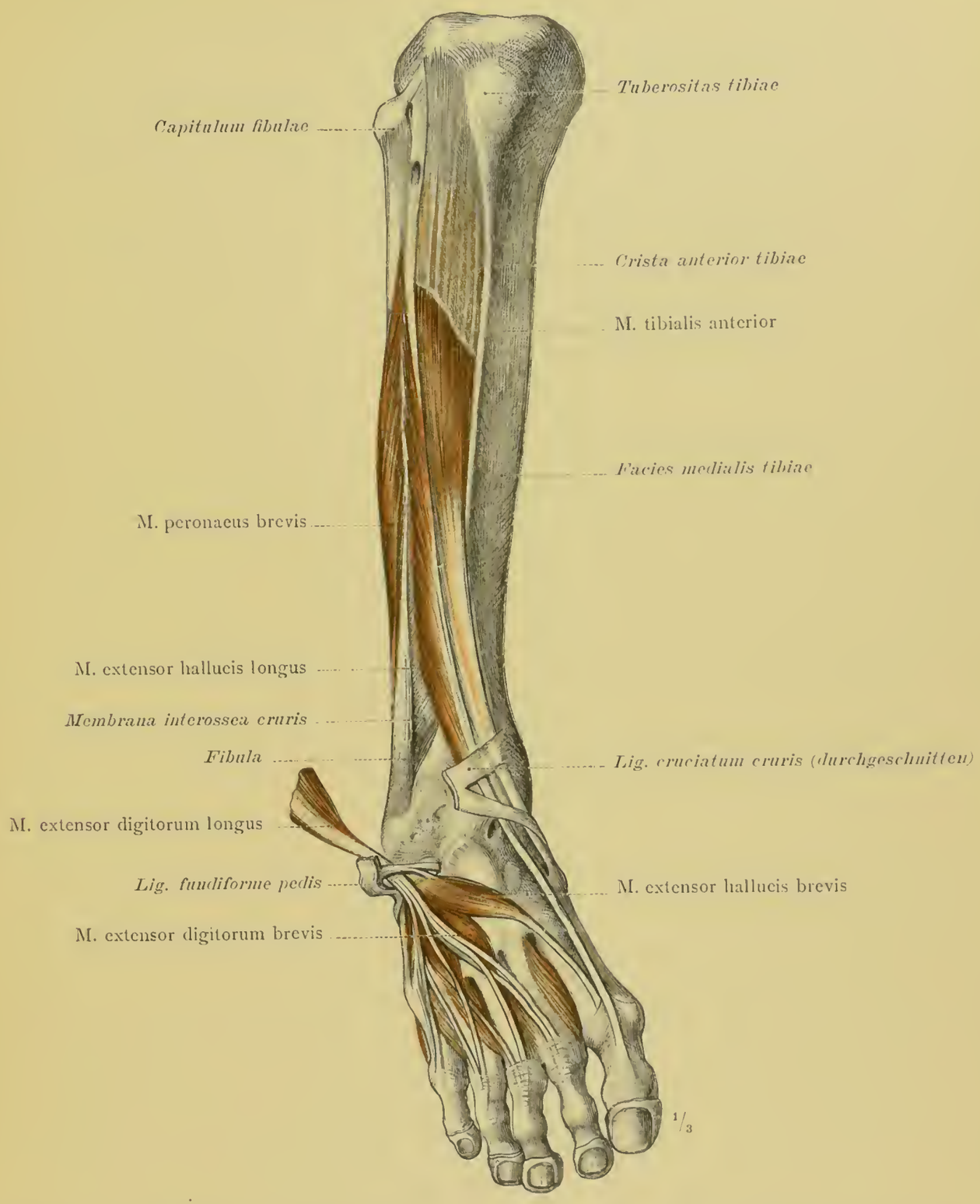

Fig. 614. Die Muskeln an der vorderen Seite des rechten Unterschenkels, nach Entfernung des M. extensor digitorum longus und des M. peronaeus tertius: M. extensor hallucis longus, der lange Strecker der grossen Zehe; M. tibialis anterior, der vordere Schienbeinmuskel. Durch Ablösung des M. peronaeus longus ist der Fleischbauch des M. peronaeus brevis, des kurzen Wadenbeinmuskels, blossgelegt worden. Das Lig. cruciatum cruris ist zwischen den Sehnen des M. extensor digitorum longus und des M. extensor hallucis longus durchgeschnitten und der laterale Antheil desselben umgelegt worden, um das die Sehnen des M. peronaeus tertius und des M. extensor digitorum longus umgebende Ligamentum fundiforme pedis darzustellen.

Musculi cruris, Muskeln des Unterschenkels.

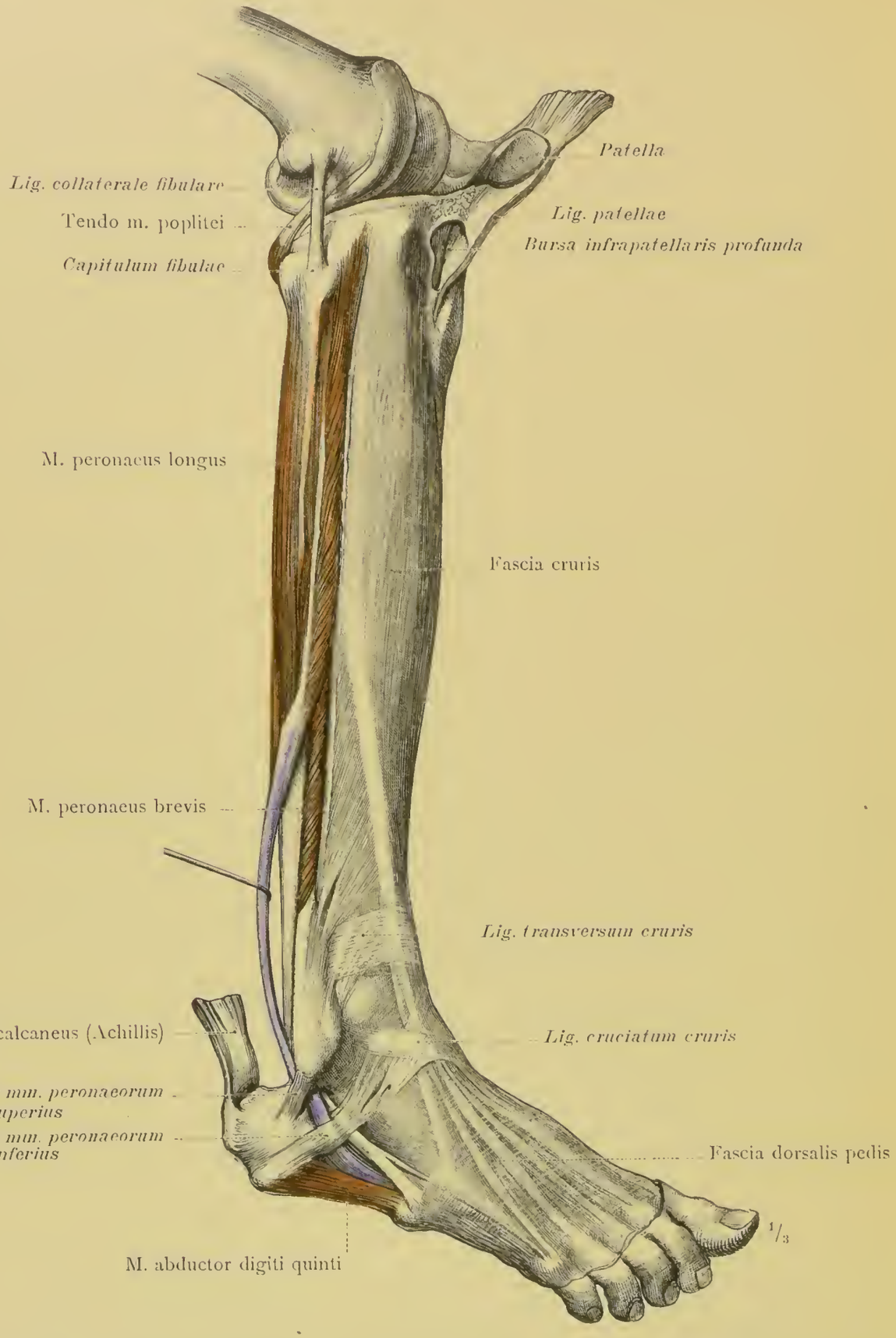

Fig. 615. Die Muskeln an der lateralen Seite des rechten Unterschenkels: M. peronaeus longus, der lange Wadenbeinmuskel; M. peronaeus brevis, der kurze Wadenbeinmuskel. Ansatz der Sehne des M. popliteus. Bursa infrapatellaris profunda. Fascia cruris und Fascia dorsalis pedis. Ligamentum transversum cruris, Ligamentum cruciatum cruris.

Musculi cruris, Muskeln des Unterschenkels.

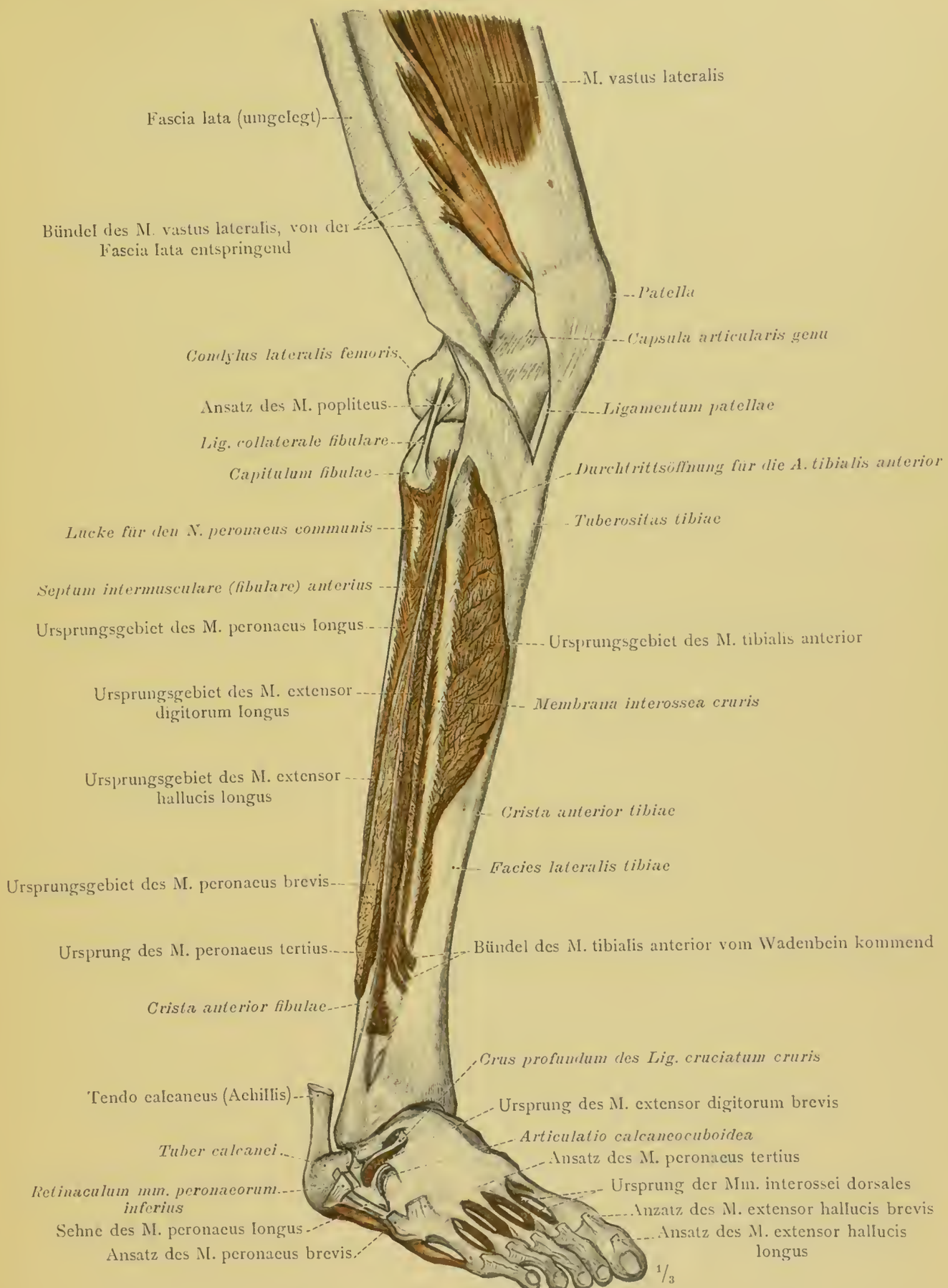

Fig. 616. Die Ursprungsgebiete der Muskeln an der vorderen und lateralen Seite des Unterschenkels und an der Dorsalseite des Fusses. Die Ursprungsbündel des M. vastus lateralis von der Fascia lata.

Musculi cruris, Muskeln des Unterschenkels.

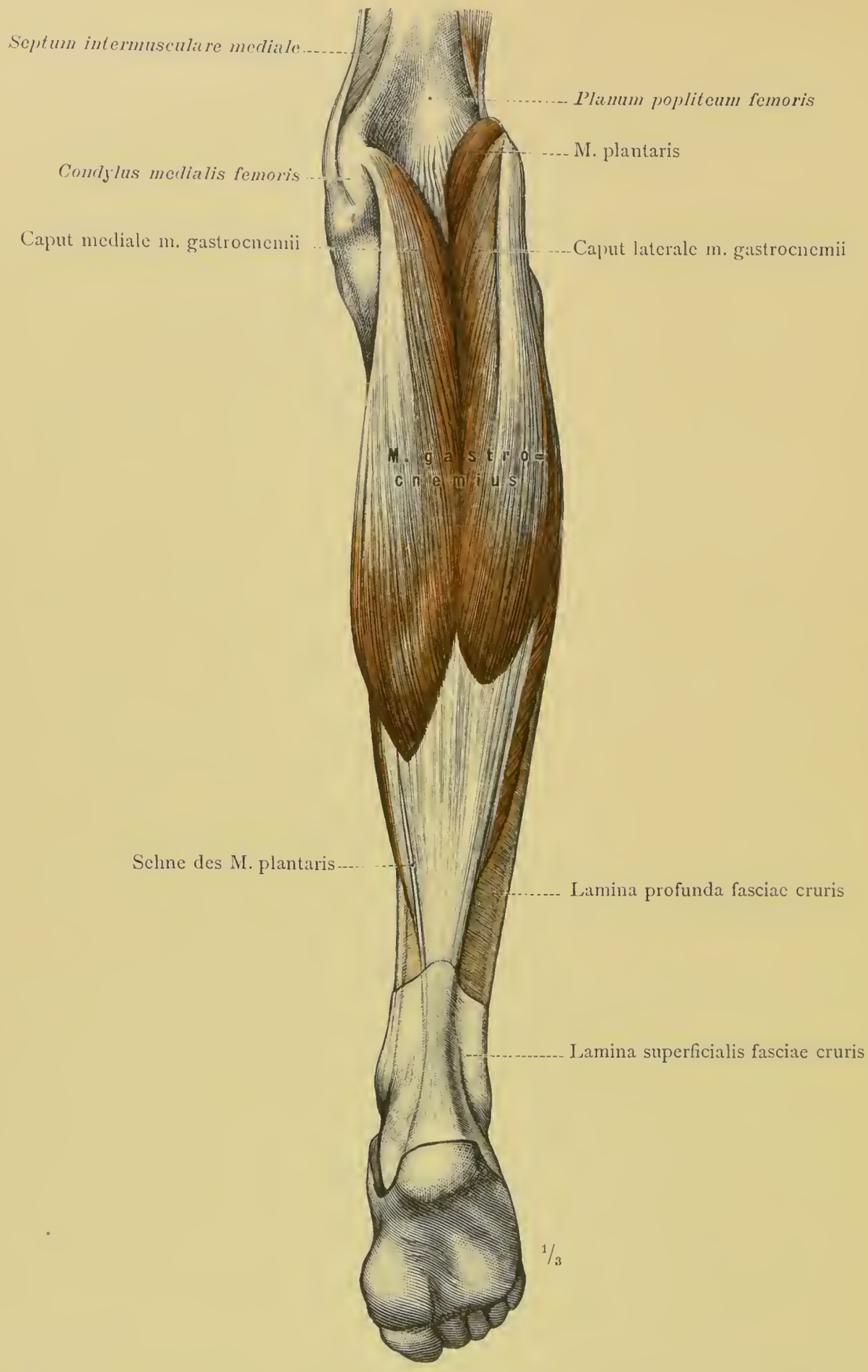

Fig. 617. Die oberflächliche Schichte der Muskeln an der hinteren Seite des rechten Unterschenkels: M. gastrocnemius, der Zwillingsmuskel der Wade, welcher die zwei oberflächlichen Köpfe des M. triceps surae, des dreiköpfigen Wadenmuskels, darstellt. Von der Fascia cruris ist der unterste Theil des oberflächlichen Blattes, welches die Achilles-Sehne umgreift, sowie das tiefe Blatt erhalten geblieben. Von der zweiten Muskelschichte ist der M. plantaris, der Sohlenmuskel, und dessen Sehne theilweise sichtbar.

Musculi cruris, Muskeln des Unterschenkels.

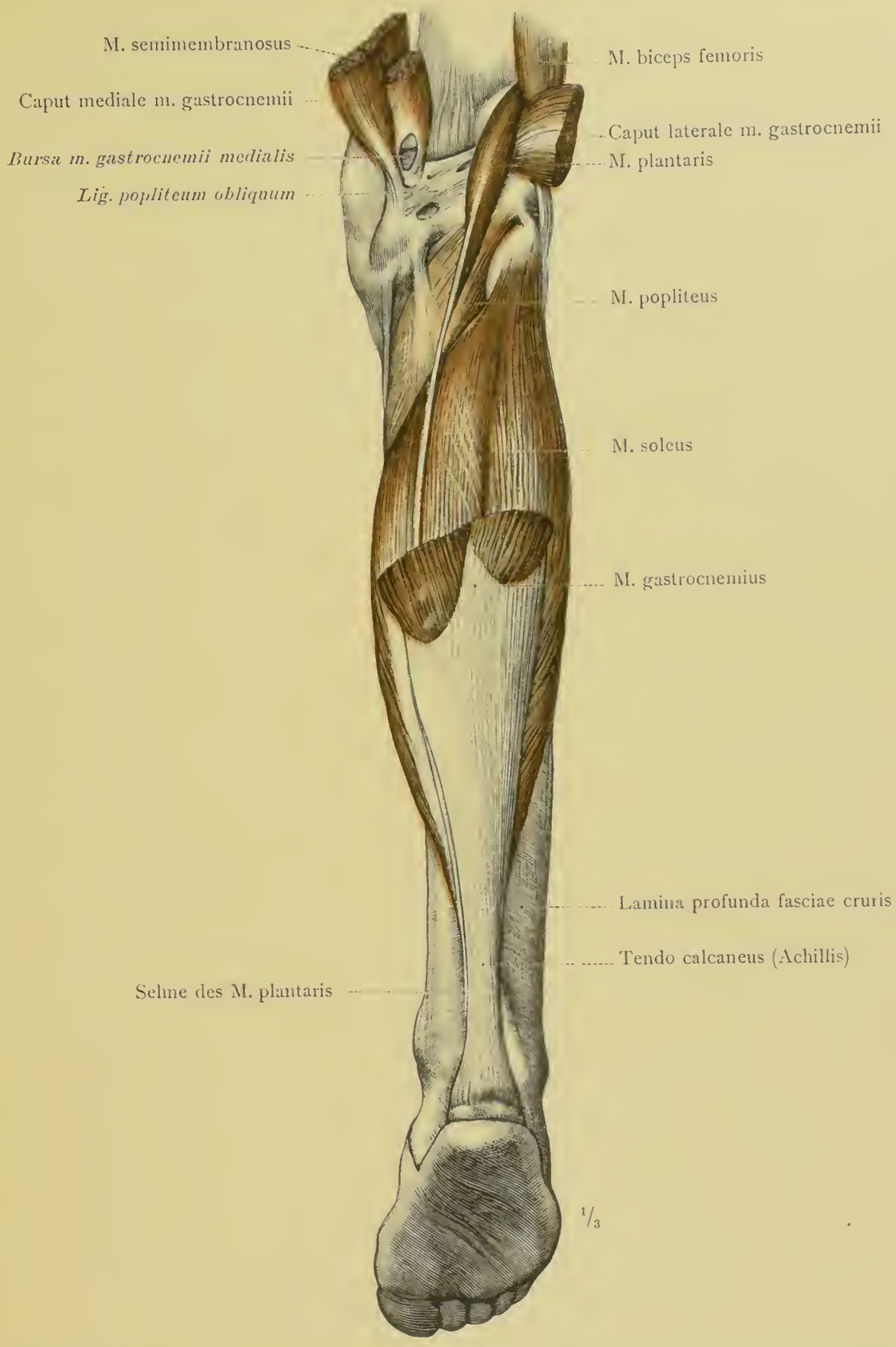

Fig. 618. Die zweite Schichte der Muskeln an der hinteren Seite des rechten Unterschenkels, nach Abtragung der beiden oberflächlichen Köpfe des M. triceps surae dargestellt: Der tief liegende Kopf des M. triceps surae: M. soleus, der Schollenmuskel; M. plantaris, der Sohlenmuskel. Tendo calcaneus (Achillis), Achilles-Sehne, die gemeinschaftliche Sehne für die drei Köpfe des M. triceps surae. Von der tiefen Muskelschichte ist der Kniekehlenmuskel, M. popliteus, theilweise sichtbar. Lamina profunda fasciae cruris.

Musculi cruris, Muskeln des Unterschenkels.

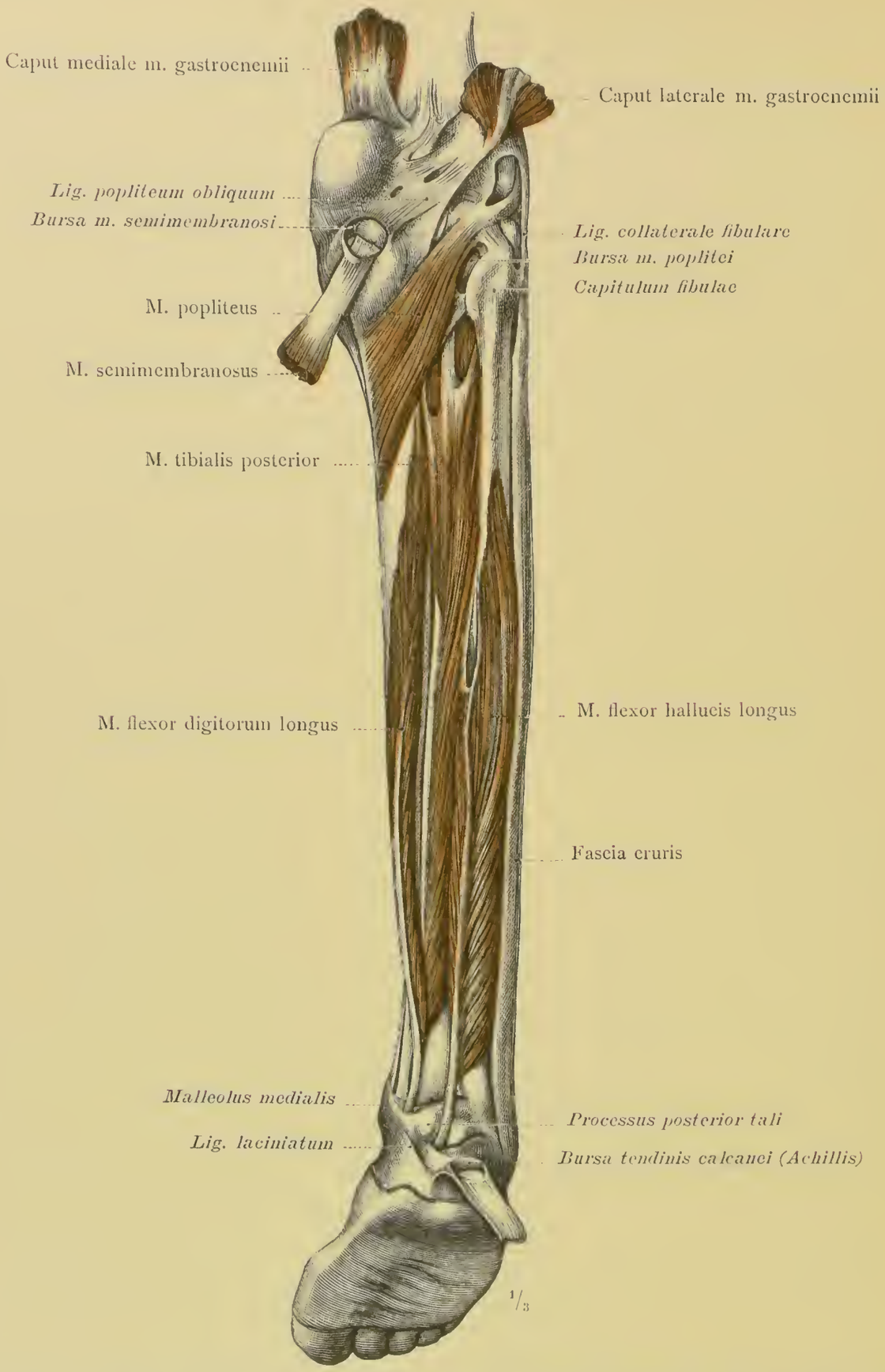

Fig. 619. Die dritte Schichte der Muskeln an der hinteren Seite des rechten Unterschenkels, nach Entfernung aller drei Köpfe des M. triceps surae, sowie des tiefen Blattes der Fascia cruris dargestellt: M. flexor hallucis longus, der lange Beuger der grossen Zehe; M. flexor digitorum longus, der lange Zehenbeuger; M. tibialis posterior, der hintere Schienbeinmuskel; M. popliteus, der Kniekehlenmuskel. Bursa tendinis calcanei (Achillis), Bursa musculi poplitei, Bursa musculi semimembranosi. In dem Bereiche der Mm. peronaei ist die Fascia cruris mit dem Septum intermusculare (fibulare) posterius erhalten geblieben.

Musculi cruris, Muskeln des Unterschenkels.

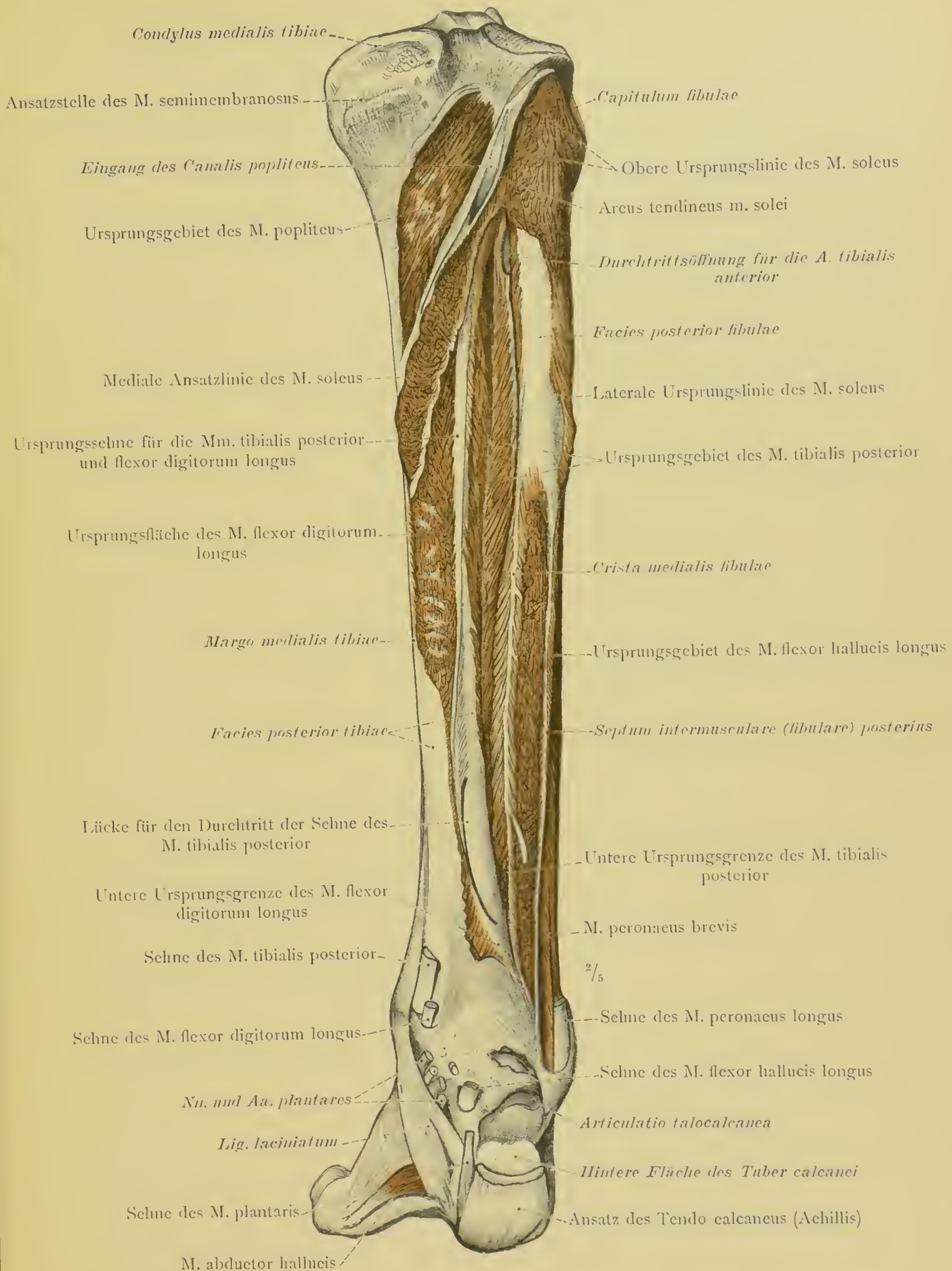

Fig. 620. Die Ursprungsfelder der Muskeln an der hinteren Seite des Unterschenkels.

Musculi cruris, Muskeln des Unterschenkels.

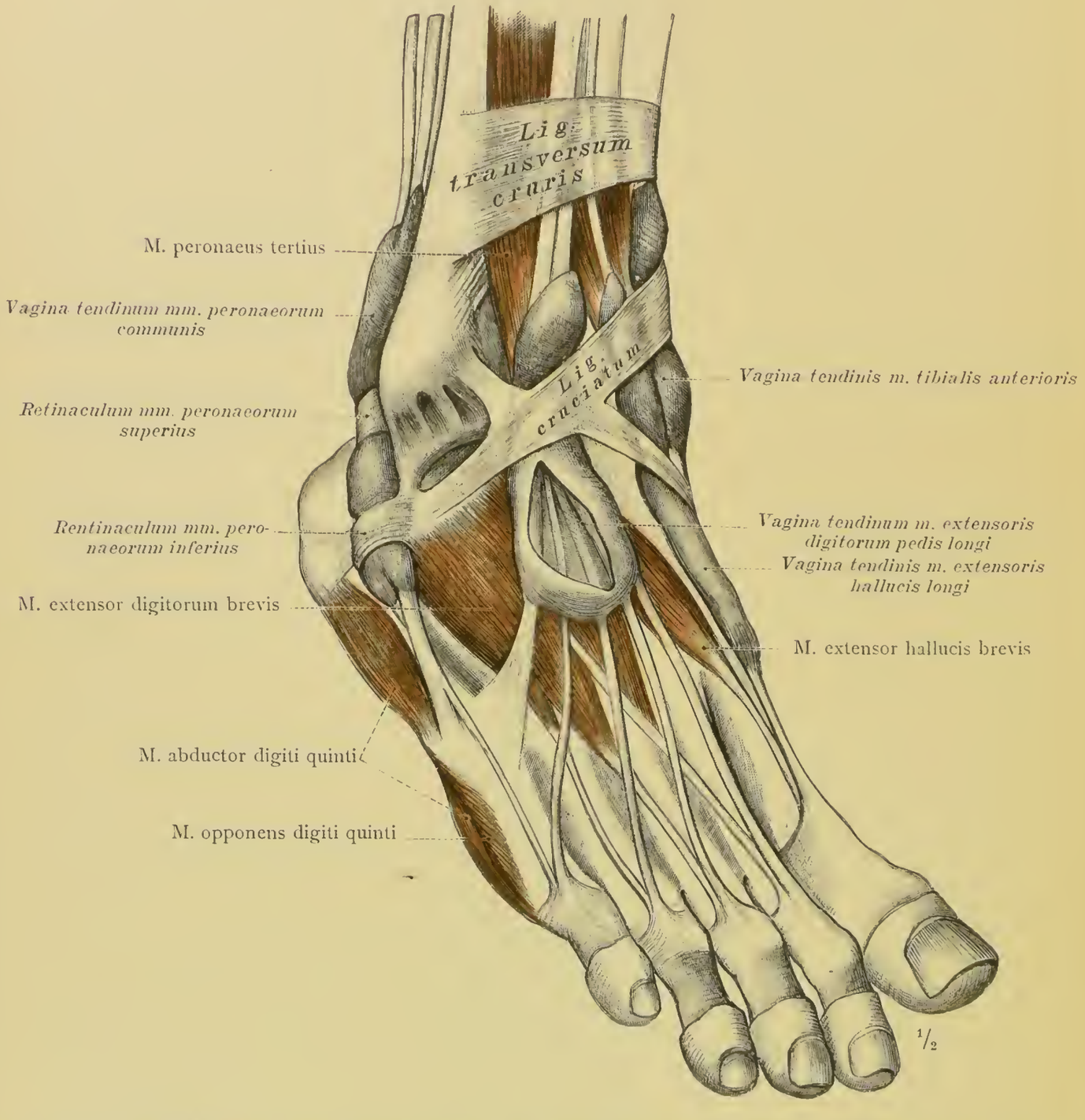

Fig. 621. Die Muskeln am Fussrücken und am lateralen Fussrand: M. extensor digitorum brevis, der kurze Zehenstrecker; M. extensor hallucis brevis, der kurze Strecker der grossen Zehe; M. abductor digiti quinti, der Abzieher der kleinen Zehe; M. opponens digiti quinti, der Gegensteller der kleinen Zehe. Die Sehnenscheiden, Vaginae tendinum, am Dorsum pedis und in der Regio retromalleolaris lateralis, nach Injection derselben mit starkem Alkohol dargestellt. Retinacula tendinum mm. peronaeorum, superius und inferius. Rechter Fuss.

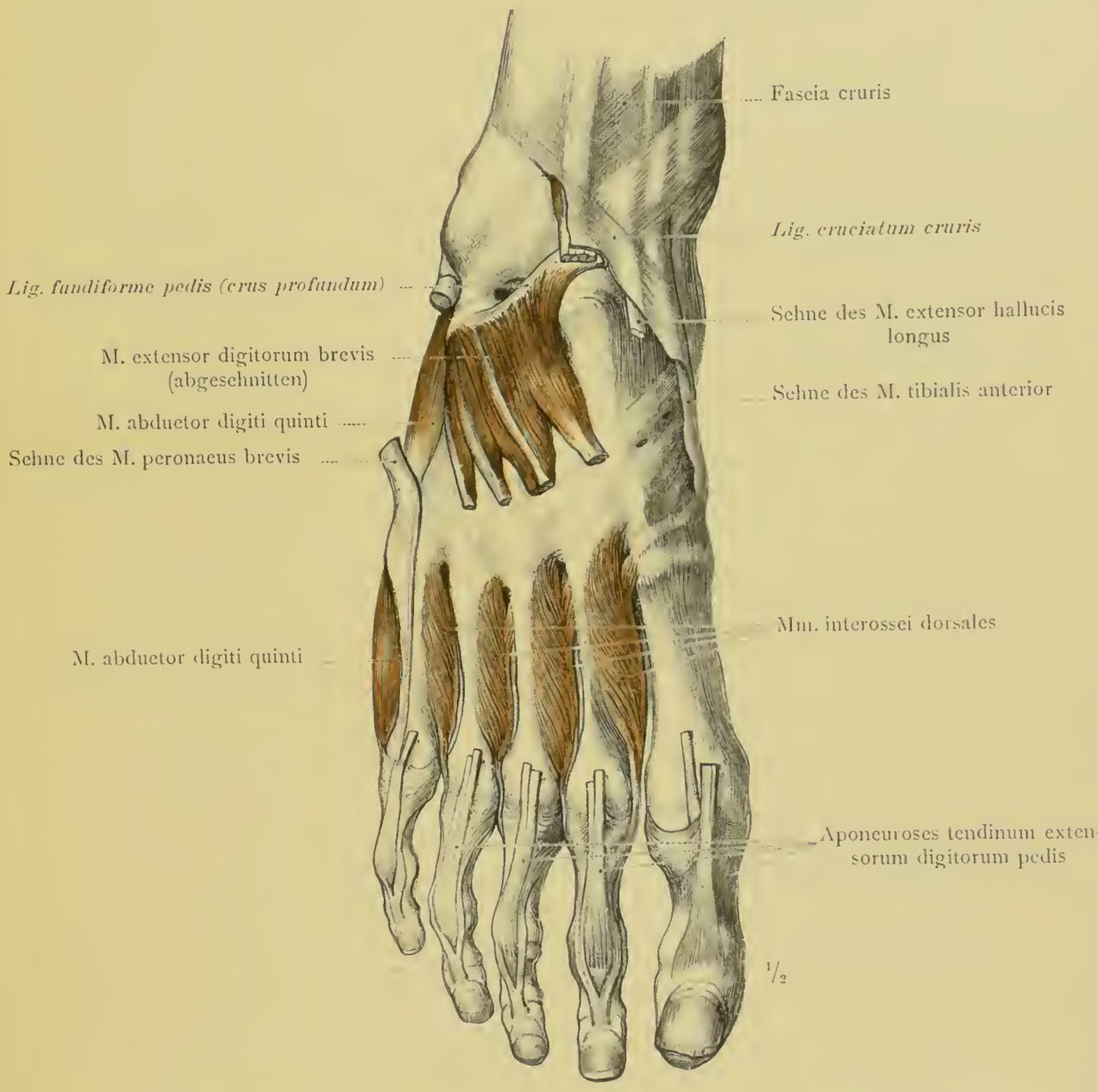

Fig. 622. Die Muskeln am Fussrücken nach Abtragung der Sehnen des langen und kurzen Zehenstreckers und des oberflächlichen Schenkels des Lig. fundiforme pedis. Theilweiser Ursprung des M. extensor digitorum brevis von dem tiefen Schenkel des Lig. fundiforme pedis. Musculi interossei dorsales. Die aponeurotische Ausbreitung der Sehnen der Zehenstrecker an der Rückenfläche der Zehen. Rechter Fuss.

Fig. 623. Die Regiones malleolaris und retromalleolaris medialis des rechten Fusses mit dem oberflächlichen Blatte der Fascia cruris, mit dem Ligamentum laciniatum und der Bursa subcutanea malleoli medialis. Der mediale Fussrand mit dem Abzieher der grossen Zehe, Musculus abductor hallucis. Bursa subcutanea calcanea. Ansicht von der medialen Seite.

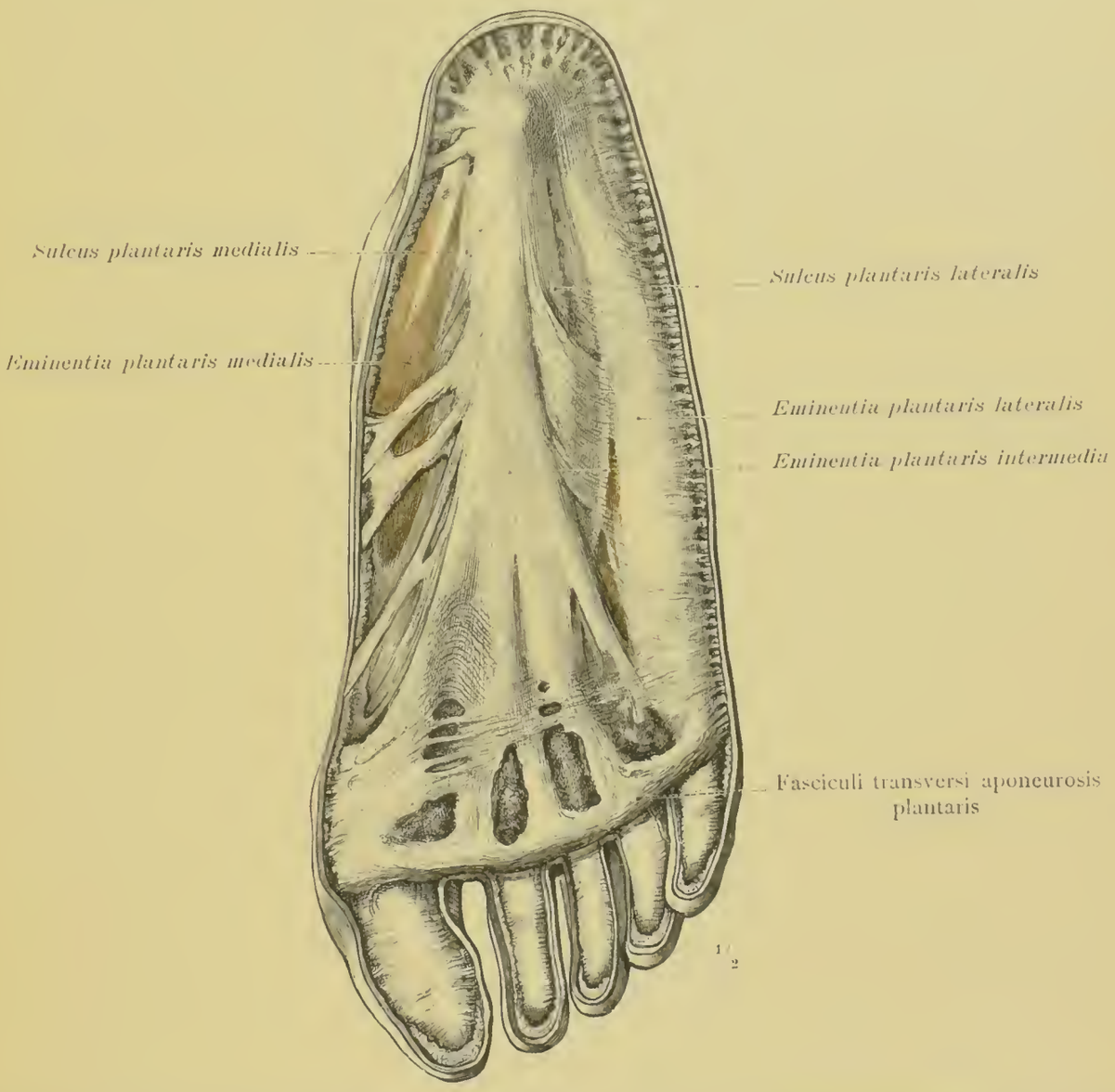

Fig. 624. Aponeurosis plantaris, die Muskelbinde der Fusssohle (Sohlenbinde), mit den Fasciculi transversi derselben, ihren Ausstrahlungen in die äussere Haut und ihrem Uebergang in die Tela subcutanea der Zehen. Die durch die Gruppirung der Muskeln erzeugten Wölbungen und Furchen, Eminentiae plantares und Sulci plantares. Rechter Fuss.

Musculi pedis, Muskeln des Fusses.

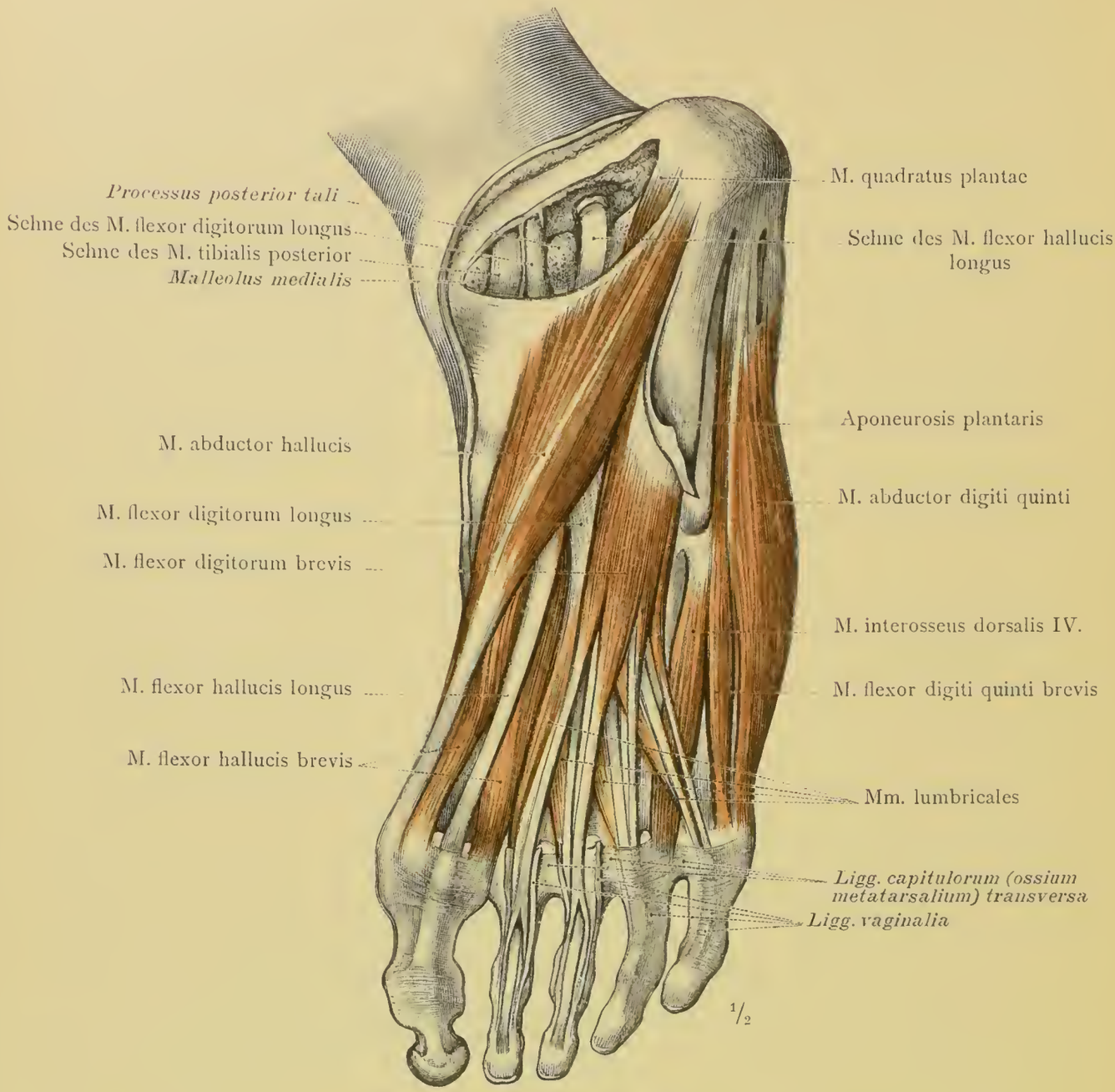

Fig. 625. Die oberflächliche, den drei Eminentiae plantares zugrundeliegende Schichte der Muskeln der Fusssohle, nach Abtragung der Aponeurosis plantaris dargestellt. Von dieser letzteren ist nur der mittlere Antheil im Bereiche der Fusswurzel erhalten worden, soweit sich auf sie die Muskelursprünge erstrecken. M. abductor hallucis, der Abzieher der grossen Zehe; M. flexor hallucis brevis, der kurze Beuger der grossen Zehe; M. flexor digitorum brevis, der kurze Zehenbeuger; M. flexor digiti quinti brevis, der kurze Beuger der kleinen Zehe; M. abductor digiti quinti, der Abzieher der kleinen Zehe. Das Scheidenband der Beugesehnen der Zehen, Ligamentum vaginale, ist an der zweiten und dritten Zehe der Länge nach eröffnet, an den übrigen Zehen in seinem natürlichen, geschlossenen Zustand. Rechter Fuss in Strecklage. Ansicht der Sohlenseite.

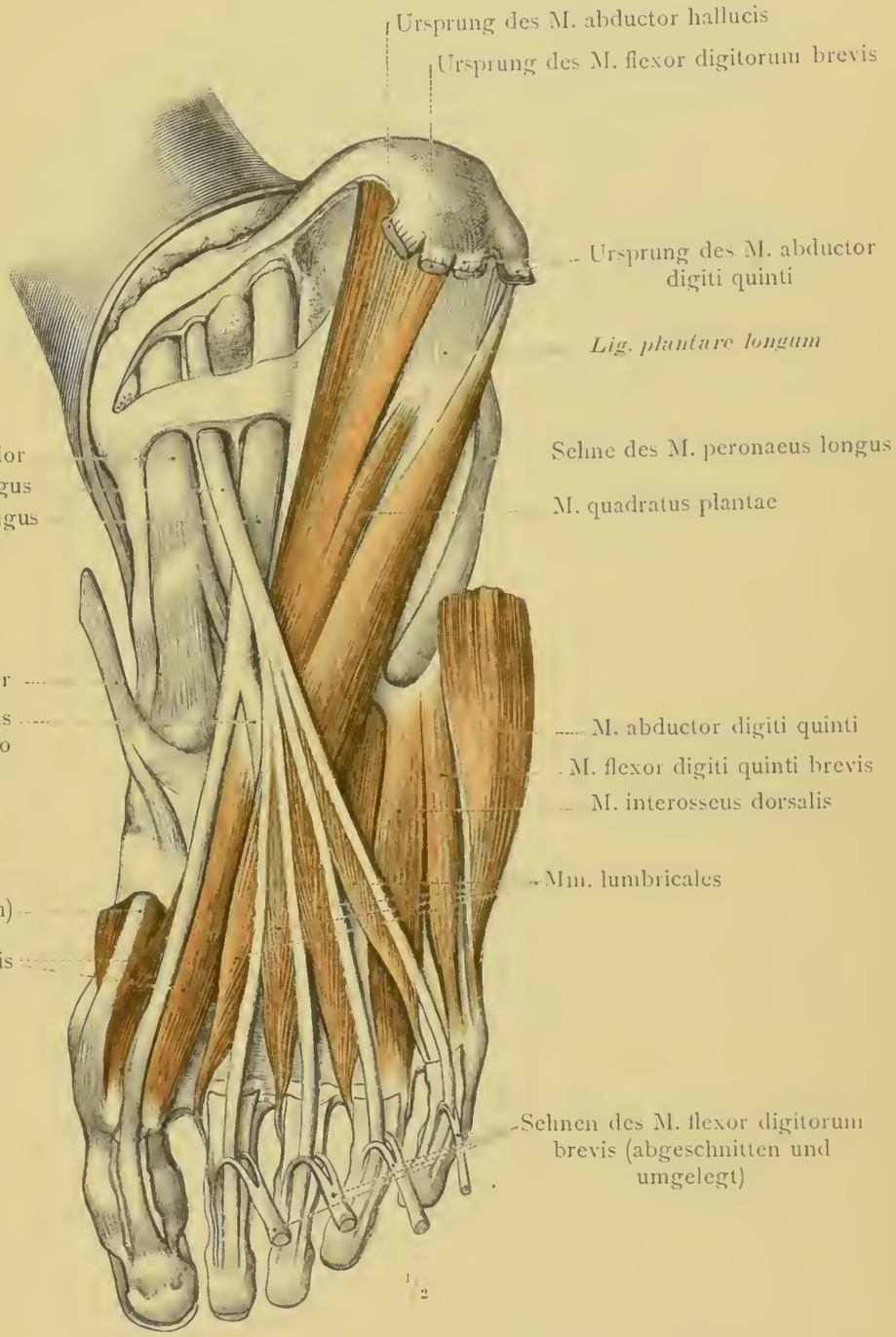

Fig. 626. Die zweite Schichte der Muskeln der Fusssohle mit den auf diese übertretenden Sehnen der tiefen Muskeln der Wadengegend, nach theilweiser Abtragung der oberflächlichen Schichte dargestellt: Die Sehne des M. flexor digitorum longus und ihre Theilung in vier Zweigsehnen; die Spulmuskeln, Musculi lumbricales, und der accessorische Kopf des langen Zehenbeugers, M. quadratus plantae; die Sehne des M. flexor hallucis longus und ihre Verbindung mit der Sehne des langen Zehenbeugers; die Ansätze der Mm. tibiales, anterior und posterior; M. flexor hallucis brevis, der kurze Beuger der grossen Zehe; M. flexor digiti quinti brevis, der kurze Beuger der kleinen Zehe. Rechter Fuss.

Musculi pedis, Muskeln des Fusses.

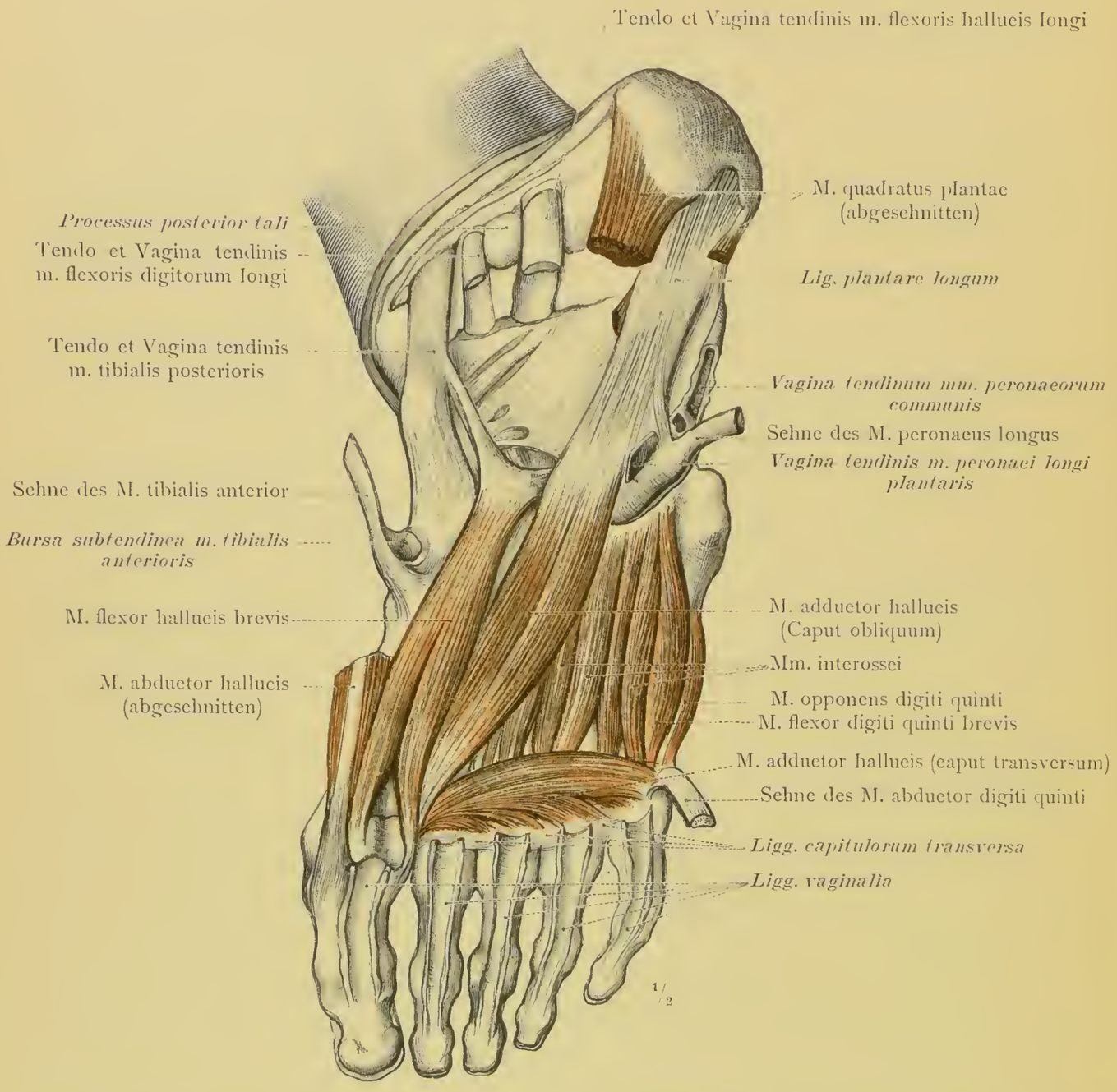

Fig. 627. Die dritte Schichte der Muskeln der Fusssohle: M. adductor hallucis, der Zuzieher der grossen Zehe, sein Caput obliquum und Caput transversum; Mm. interossei, Zwischenknochenmuskeln; M. flexor hallucis brevis, der kurze Beuger der grossen Zehe; M. flexor digiti quinti brevis, der kurze Beuger der kleinen Zehe; M. opponens digiti quinti, der Gegensteller der kleinen Zehe. Die Sehnenscheiden der Mm. tibialis posterior, flexor digitorum longus und flexor hallucis longus, sowie des M. peronaeus longus Bursa subtendinea musculi tibialis anterioris. Die Ligamenta vaginalia der Zehen sind eröffnet und ihr Zusammenhang mit den Ligamenta capitulorum transversa dargestellt. Rechter Fuss.

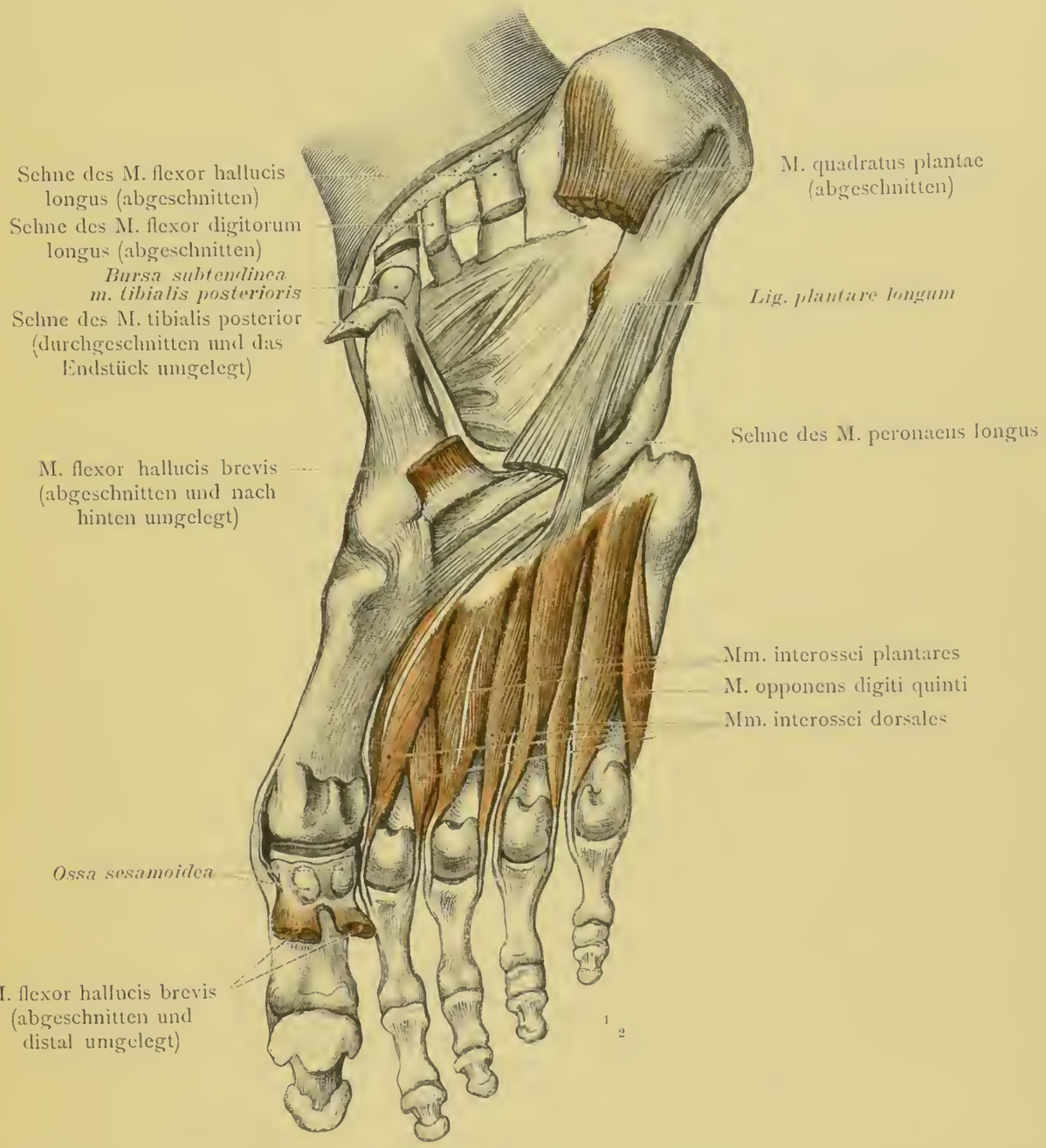

Fig. 628. Die tiefste Schichte der Muskeln der Fusssohle, nach Entfernung der Mm. flexor hallucis brevis, adductor hallucis und flexor digiti quinti brevis dargestellt: Musculi interossei plantares und Musculi interossei dorsales, die plantaren und die dorsalen Zwischenknochenmuskeln. Beziehungen der Ansätze des M. flexor hallucis brevis zu den Sesambeinen an der Articulatio metatarsophalangea hallucis. Um den Verlauf der Sehne des M. peronaeus longus durch die Fusssohle und den Ansatz derselben an der Basis des Mittelfussknochens der grossen Zehe zur Ansicht zu bringen, sind die vordersten Antheile des Lig. plantare longum abgetragen worden. Bursa subtendinea musculi tibialis posterioris. Rechter Fuss.

Musculi pedis, Muskeln des Fusses.

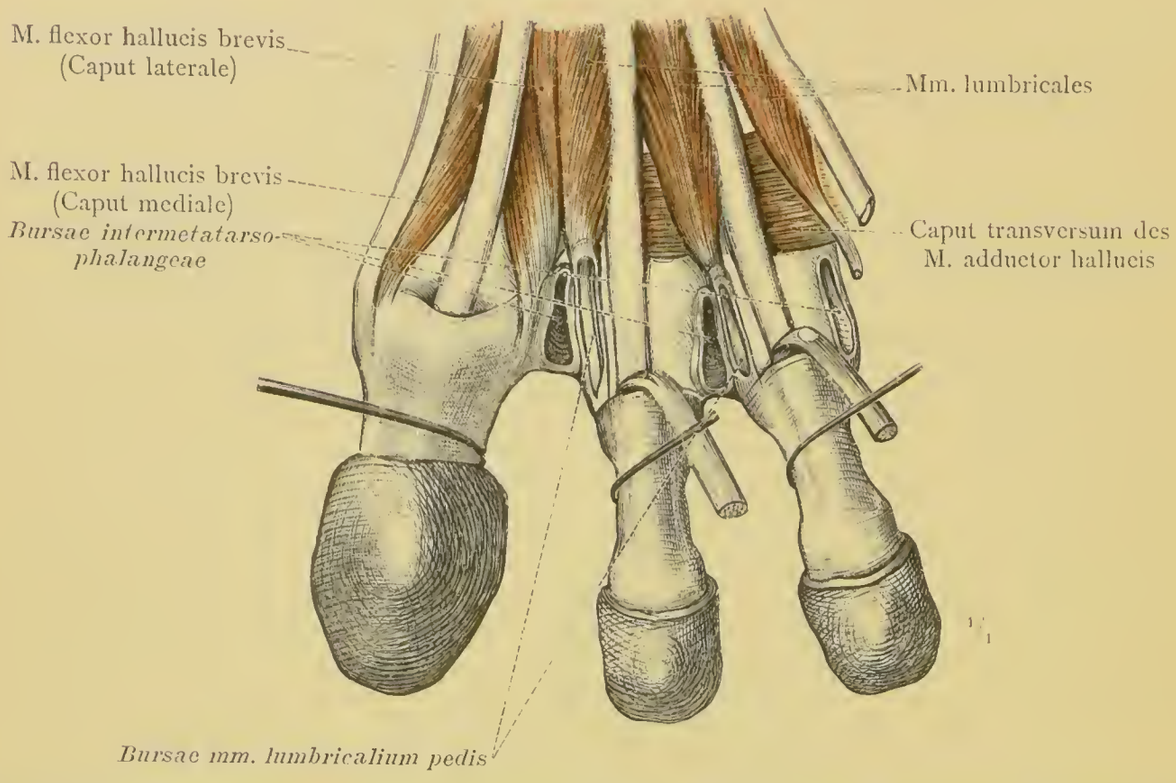

Fig. 629. Die Bursae musculorum lumbricalium pedis und die Bursae intermetatarsophalangeae von der plantaren Seite aus zwischen den drei ersten, auseinandergezogenen Zehen des rechten Fusses dargestellt und eröffnet.

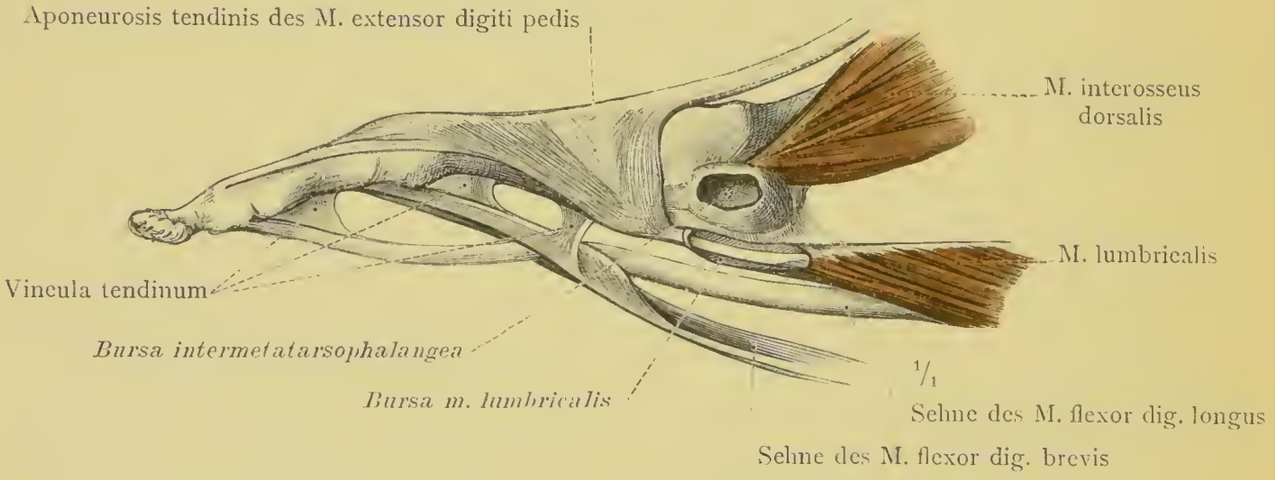

Fig. 630. Die Endstücke der Strecker- und Beugersehnen der rechten zweiten Zehe in der Ansicht von der medialen Seite. Aponeurose der Streckersehne. Bursa musculi lumbricalis pedis und Bursa intermetatarsophalangea. Vincula tendinum.

ANHANG ZUR MUSKELLEHRE.

CANALIS INGUINALIS,
DER LEISTENKANAL.

UND

CANALIS FEMORALIS,
DER SCHENKELKANAL.

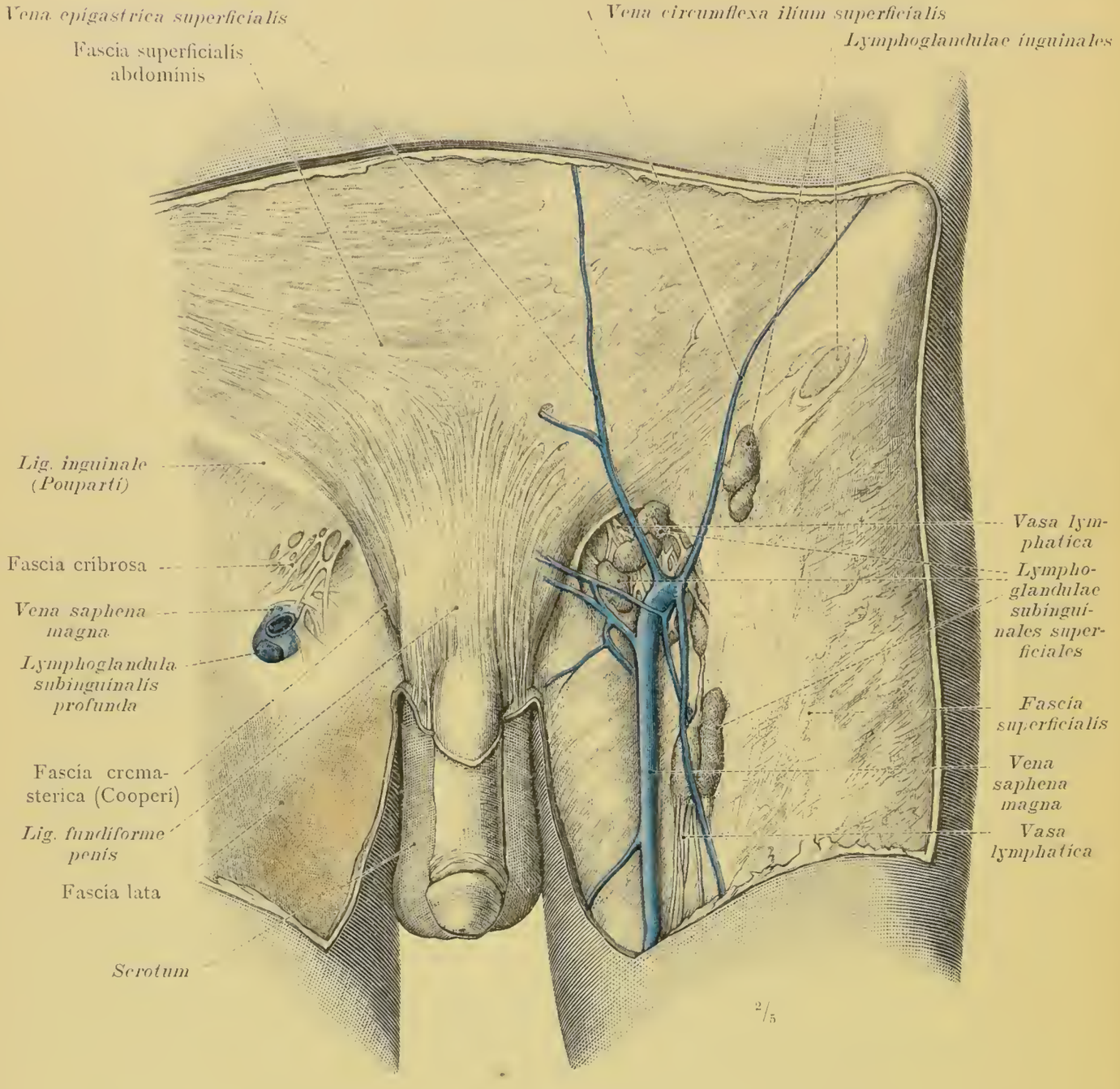

Fig. 631. Die Fascia superficialis der vorderen Bauchwand mit dem aus ihr hervorgehenden Ligamentum fundiforme penis und der den Samenstrang deckenden Fascia cremasterica (Cooperi). An dem von der Haut entblössten Theile des linken Oberschenkels ist die Fascia superficialis mit den in ihr enthaltenen Lymphoglandulae inguinales und subinguinales superficiales, sowie den Venae subcutaneae erhalten geblieben. An dem rechten Oberschenkel ist die Fascia superficialis mit den oberflächlichen Venen und Lymphknoten abgelöst und die Fascia lata und die Fascia cribrosa dargestellt worden.

Subcutane Gebilde der Regio hypogastrica und der Regio subinguinalis.

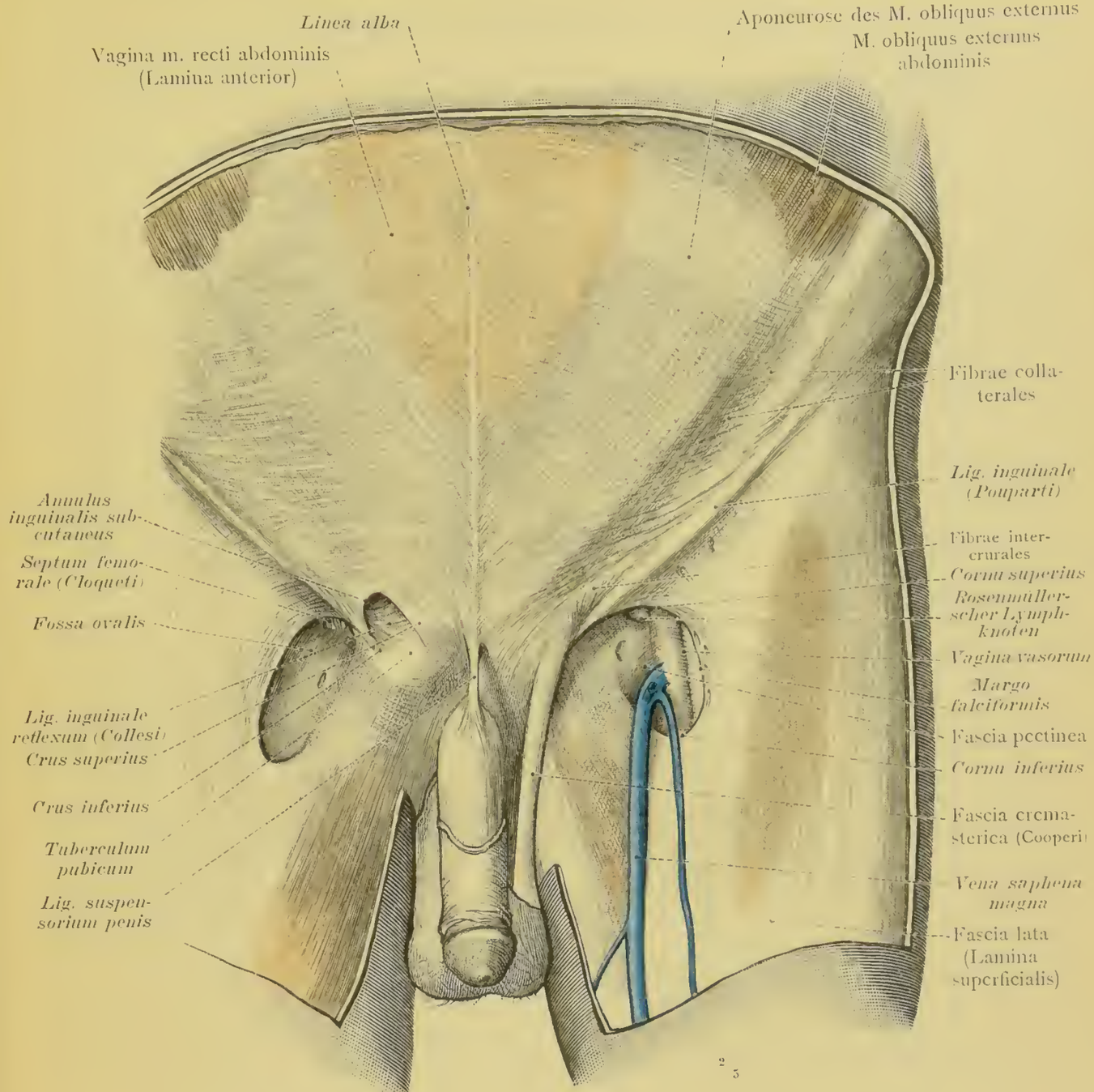

Fig. 632. In der Unterbauchgegend ist durch Ablösung der Fascia superficialis die Aponeurose des äusseren schiefen Bauchmuskels und das vordere Blatt der Vagina m. recti abdominis blossgelegt worden. In der Regio inguinalis erscheint auf der rechten Körperseite der äussere Leistenring, Annulus inguinalis subcutaneus, mit den ihn begrenzenden Schenkeln, Crus superius und Crus inferius, nach Entfernung des Samenstranges vollständig freigelegt; auf der linken Körperseite aber ist der Samenstrang sammt der Fascia cremasterica (Cooperi) erhalten geblieben und in Folge der Verbindung der letzteren mit den Fibrae intercrurales der Leistenring verschlossen. In der Regio subinguinalis ist nach Ablösung der Fascia cribrosa die Fossa ovalis (die Schenkelöffnung des Schenkelkanales) mit dem Margo falciformis und dem Cornu superius und inferius desselben dargestellt worden, und zwar links mit Erhaltung der Vena saphena magna und der Vagina vasorum femoralium, rechts unter vollständiger Entfernung der Arteria und Vena femoralis. — Man beachte die Lage des äusseren Leistenringes im Verhältnis zu dem Leistenband und zur Fossa ovalis.

Annulus inguinalis subcutaneus, äusserer Leistenring. — Fossa ovalis.

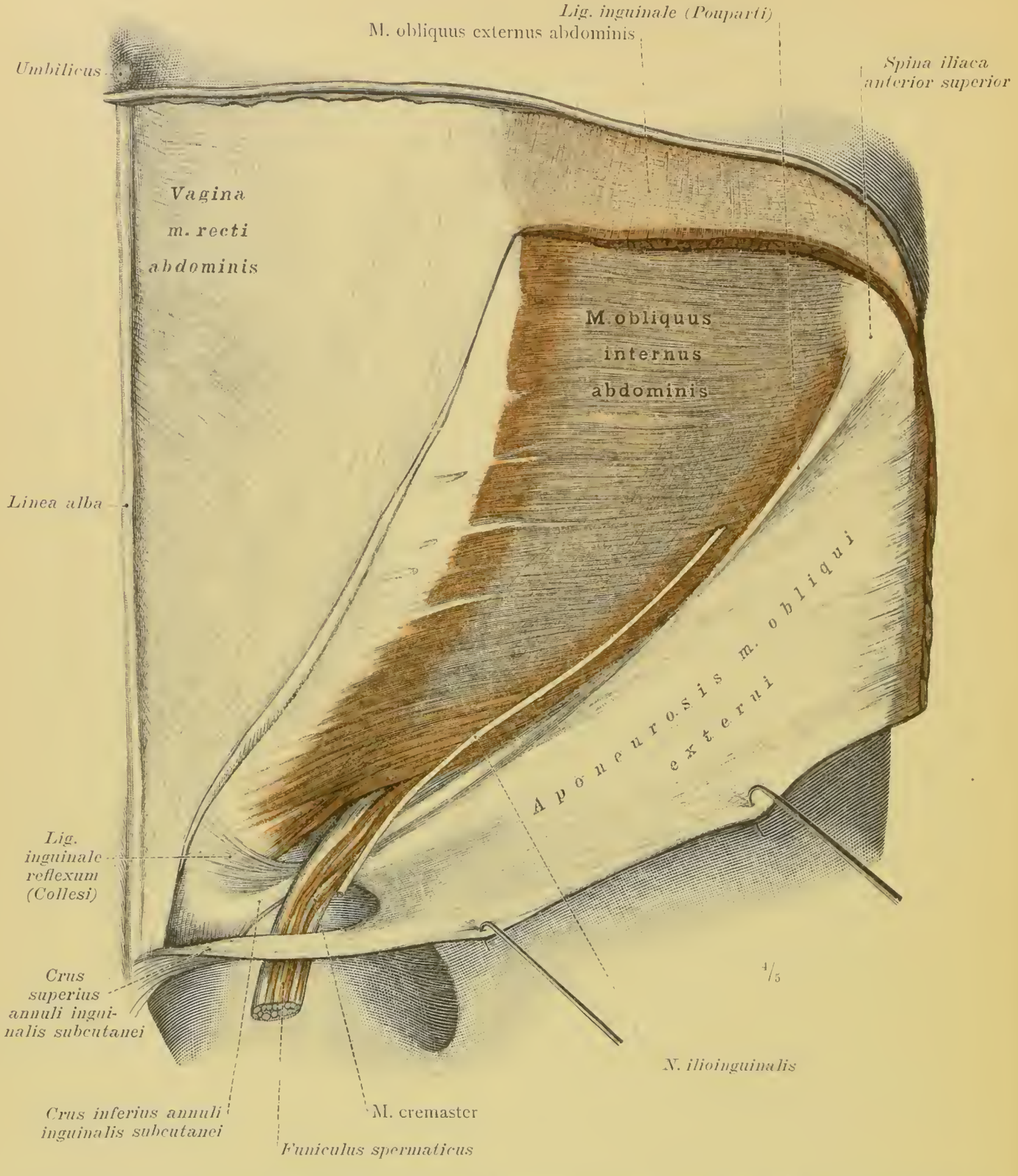

Fig. 633. Die mediale Strecke des linken Leistenkanales, von dem Annulus inguinalis subcutaneus bis zum Durchtritt des Samenstranges durch den Musculus obliquus internus abdominis; dieselbe wurde durch theilweise Abtragung der Aponeurose des Musculus obliquus externus abdominis dargestellt. Der untere Theil der Aponeurose des Musculus obliquus externus abdominis ist sammt dem oberen Schenkel des äusseren Leistenringes nach unten umgelegt. Abzweigung des M. cremaster, des Hebemuskels des Hodens, von den untersten Bündeln des Musculus obliquus internus abdominis. Ligamentum inguinale reflexum (Collesi).

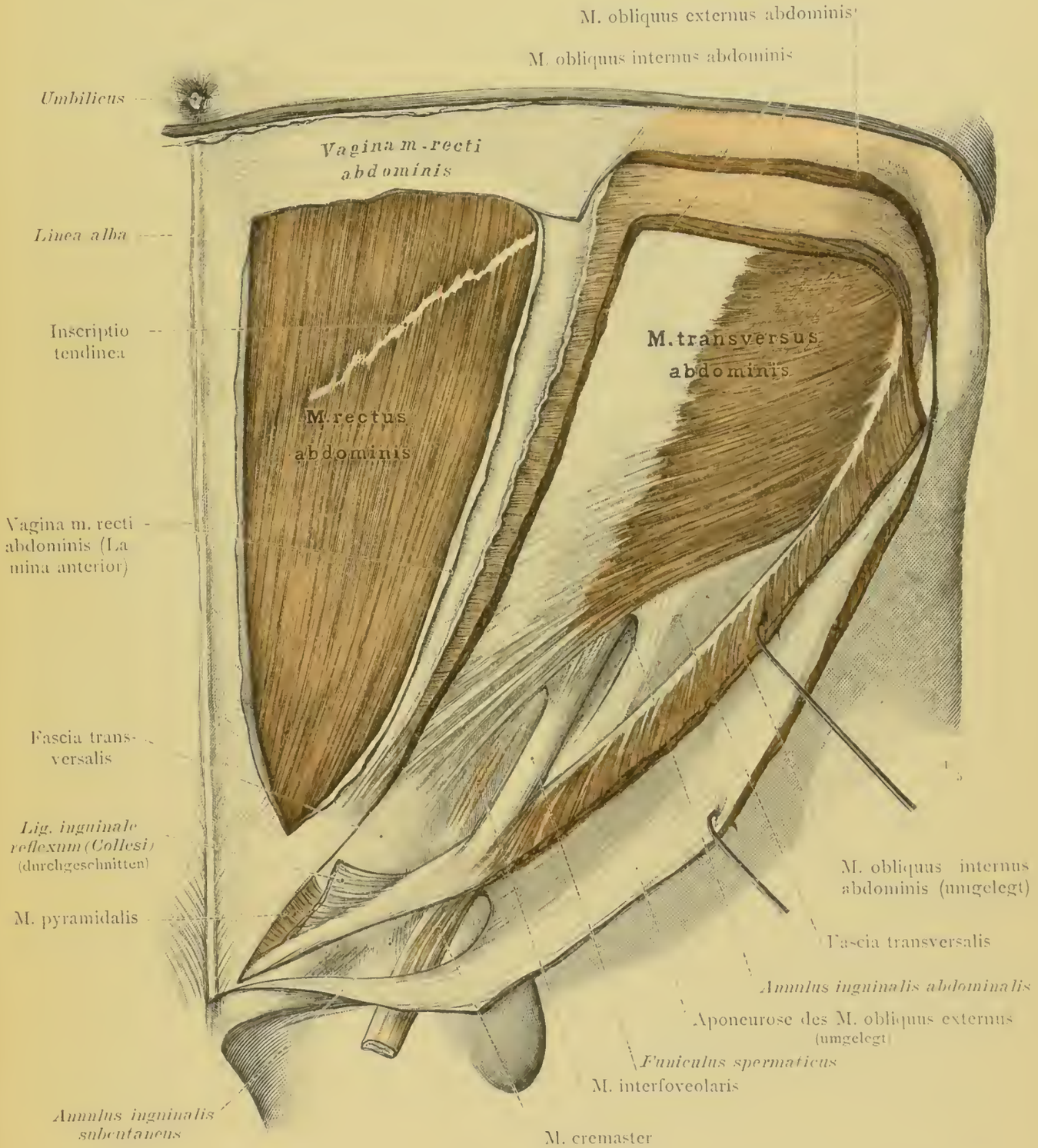

Fig. 634. Die laterale Strecke des linken Leistenkanales, von dem Durchtritt des Samenstranges durch den Musculus obliquus internus abdominis bis zu dem Bauchring des Leistenkanales, Annulus inguinalis abdominalis; dargestellt durch theilweise Abtragung des Musculus obliquus internus abdominis. M. interfoveolaris, an der Vorderseite des hier nicht abgegrenzten Ligamentum interfoveolare (Hesselbachi) gelegen.

Canalis inguinalis, Leistenkanal.

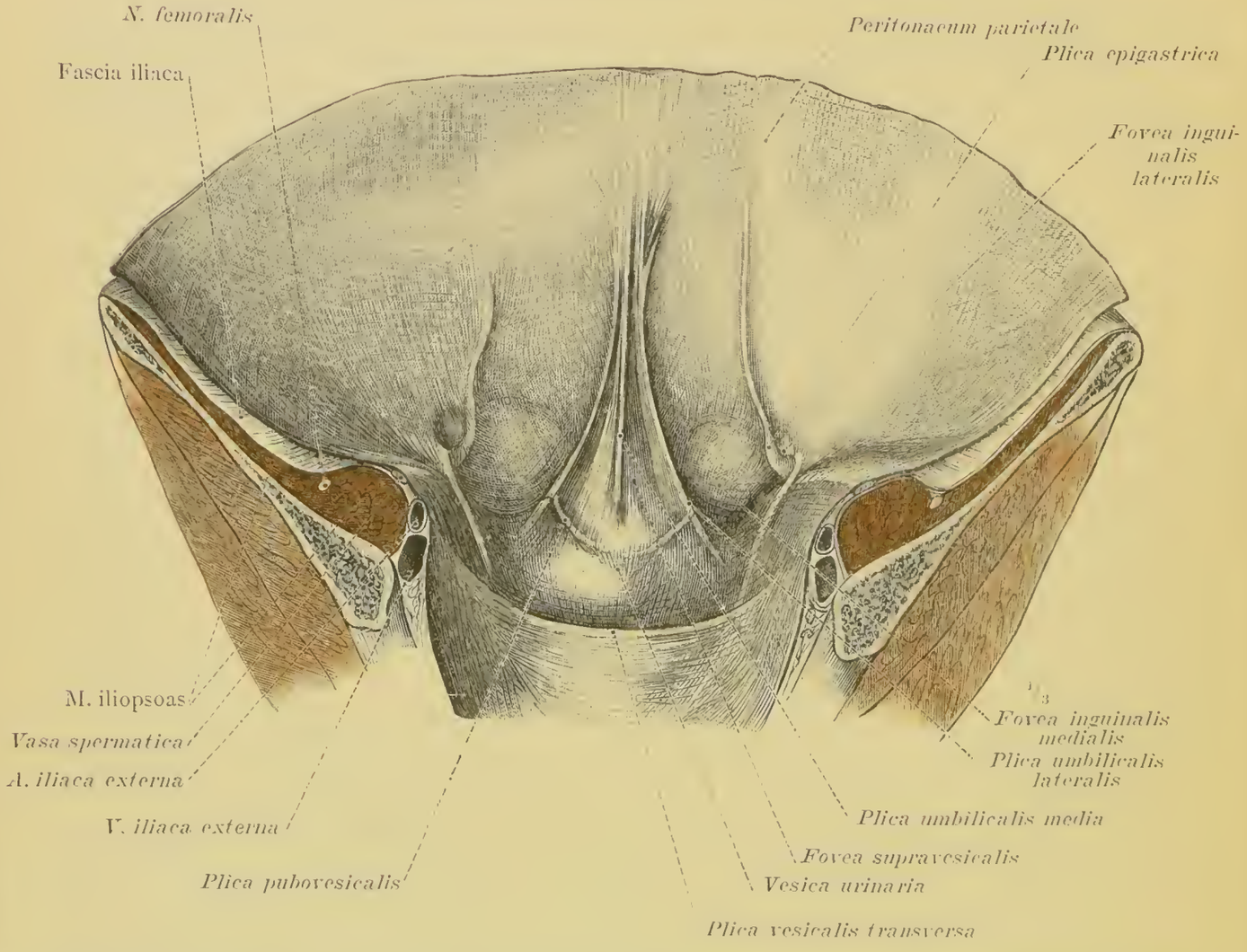

Fig. 635. Der untere Theil der vorderen Bauchwand mit dem Peritonaeum parietale und den Falten desselben in der Ansicht von hinten; dargestellt durch einen frontalen Durchschnitt durch den unteren Theil des Rumpfes.

Plicae umbilicales, lateralis und media, die seitliche und die mittlere Nabelfalte; Plica epigastrica. Foveae inguinales, lateralis und medialis, die laterale und die mediale Leistengrube; Fovea supravesicalis. Plica vesicalis transversa. Plicae pubovesicales.

Plicae umbilicales, Nabelfalten. — Foveae inguinales, Leistengruben.

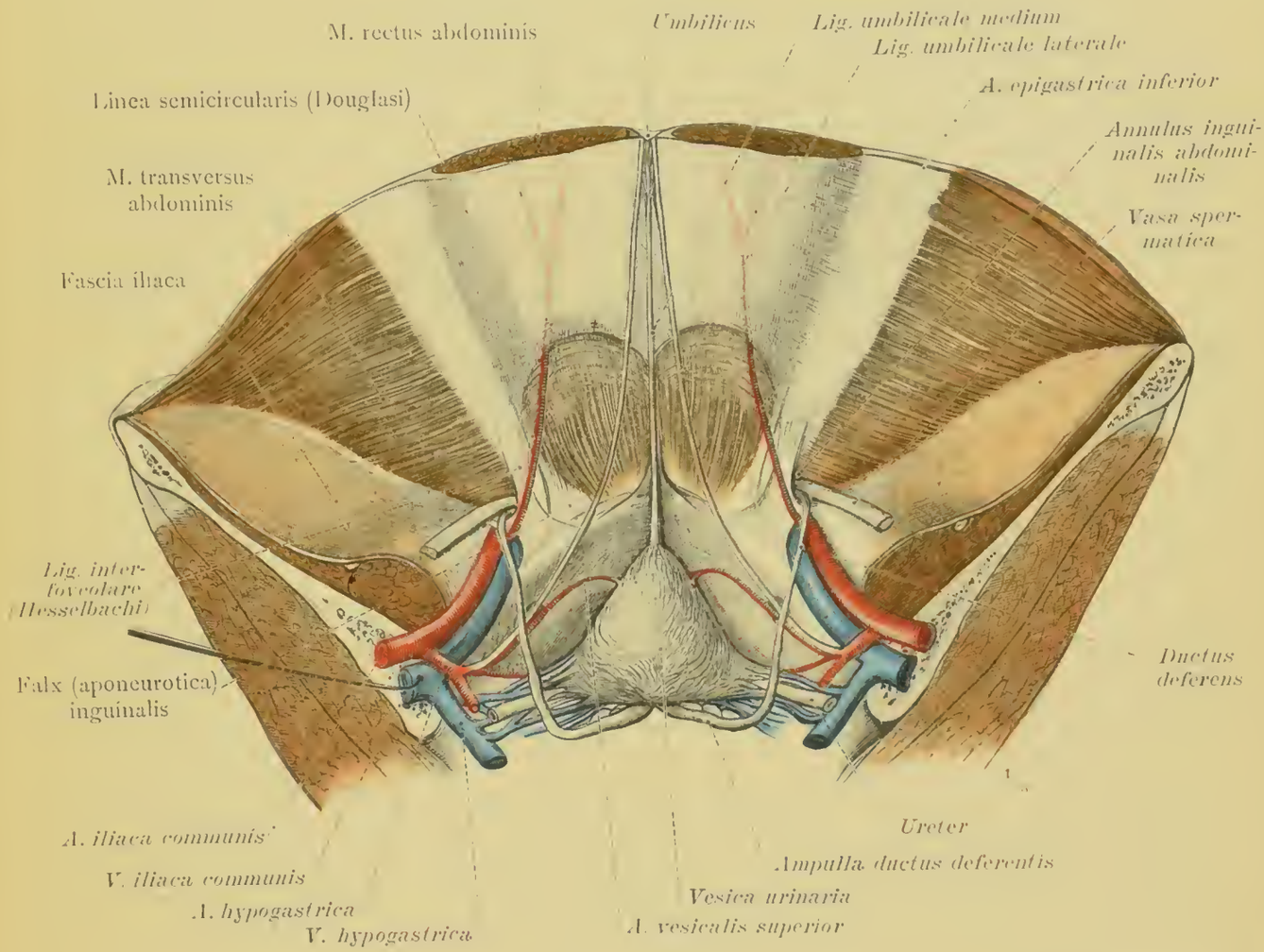

Fig. 630. Der untere Theil der vorderen Bauchwand und die vordere Beckenwand mit der Harnblase, nach Ablösung des Peritonaeum parietale und der Fascia transversalis, in der Ansicht von hinten.

Ligamentum interfoveolare (Hesselbachi); Ligamenta umbilicalia, medium und laterale, das mittlere und das seitliche Nabelband; Arteria epigastrica inferior. Annulus inguinalis abdominalis, Bauchring des Leistenkanales. Falx (aponeurotica) inguinalis. Ductus deferens.

Ligamenta umbilicalia, Nabelbänder.

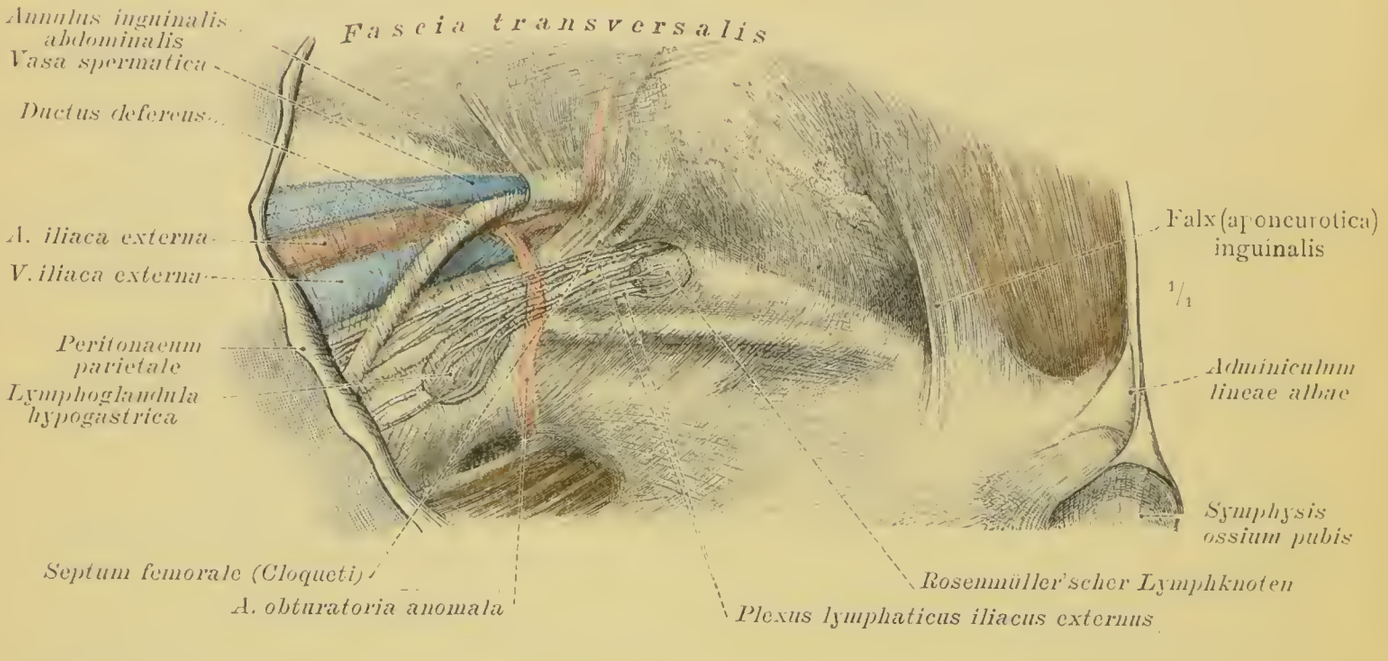

Fig. 637. Die Gegend der Leistengruben, Foveae inguinales, nach Ablösung des Peritonaeum parietale von der Bauchseite her dargestellt. Linke Körperseite. Die Beziehungen der Fascia transversalis zu dem Bauchring des Leistenkanales und zu dem Schenkelring. Verbindung der Fascia transversalis mit der Gefässscheide der Arteria und Vena iliaca externa: Septum femorale (Cloqueti). Fortsetzung der Fascia transversalis von dem Annulus inguinalis auf die Vasa spermatica und auf den Ductus deferens. Lagebeziehung des Plexus lymphaticus iliacus externus und des Rosenmüller'schen Lymphknotens zu dem durch das Septum femorale bedeckten Annulus femoralis.

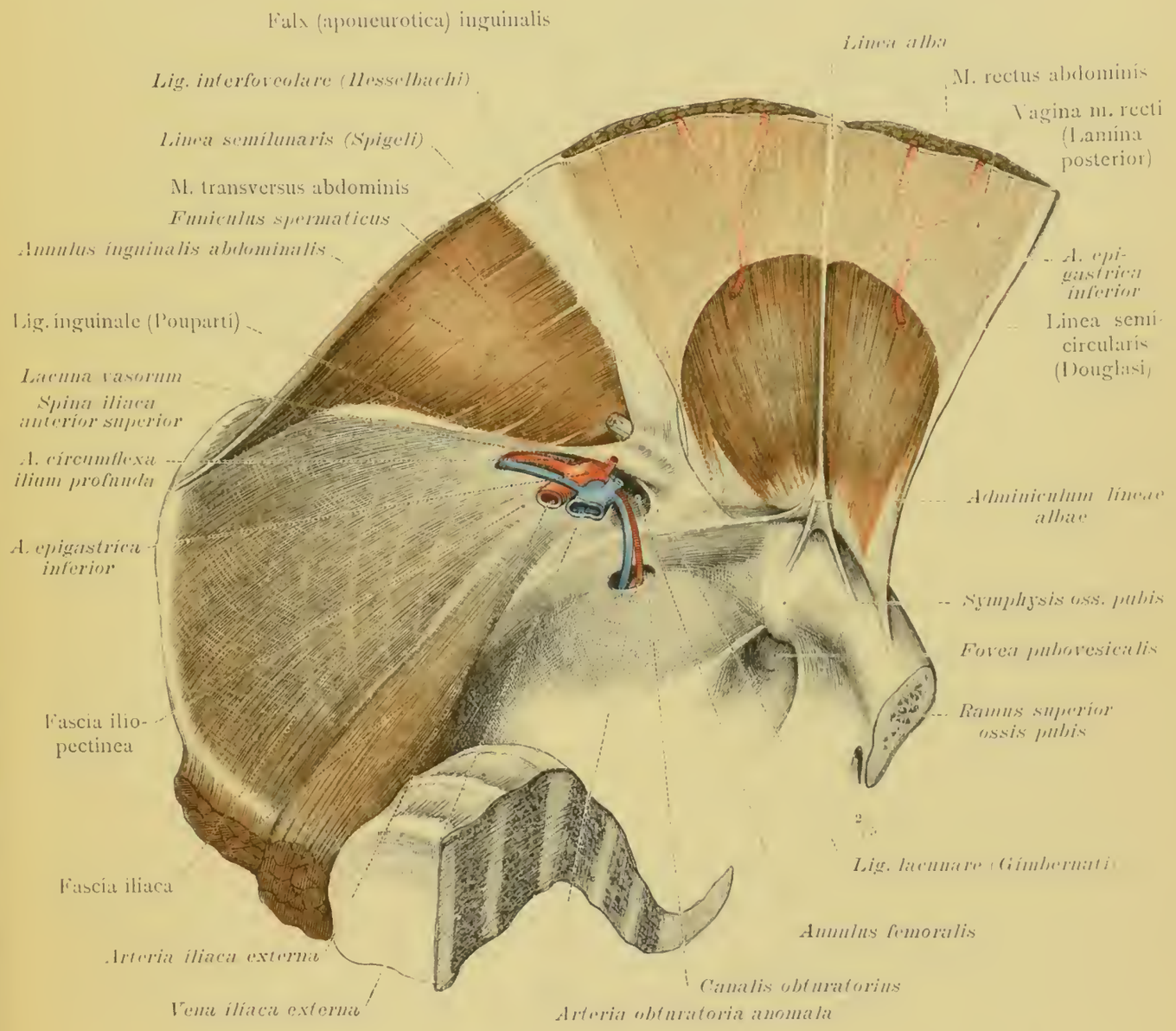

Fig. 638. Annulus inguinalis abdominalis, Bauchring des Leistenkanales, und Annulus femoralis, Schenkelring, an der linken Körperseite durch Ablösung des Bauchfelles und der Fascia transversalis freigelegt; Ansicht von hinten. Ligamentum interfoveolare (Hesselbachi) und Falx (aponeurotica) inguinalis. Lagebeziehung der in diesem Falle aus der Arteria epigastrica inferior entspringenden Arteria obturatoria zu dem Annulus femoralis.

Die Bauchöffnungen des Leisten- und Schenkelkanales.

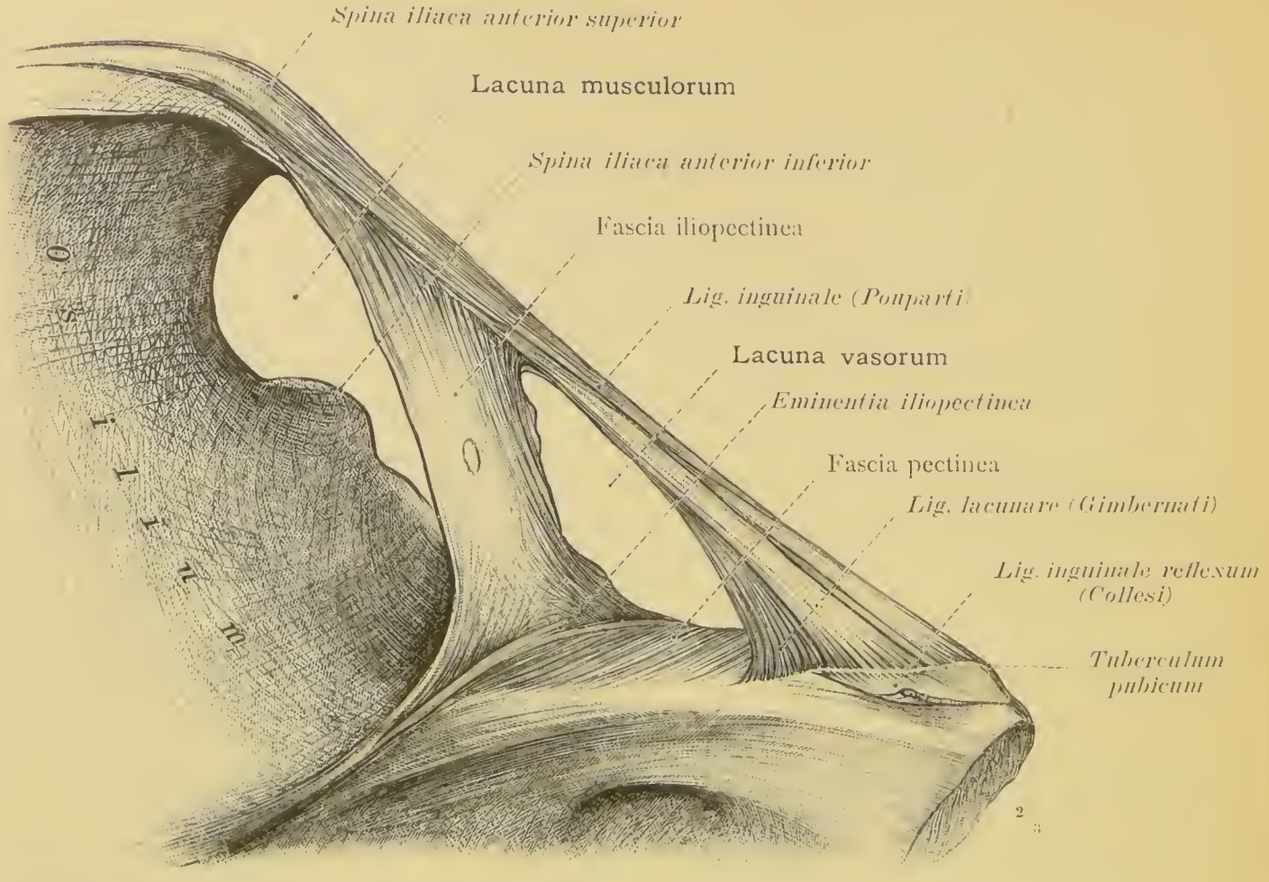

Fig. 639. Lacuna musculorum und Lacuna vasorum. Ansicht von hinten.

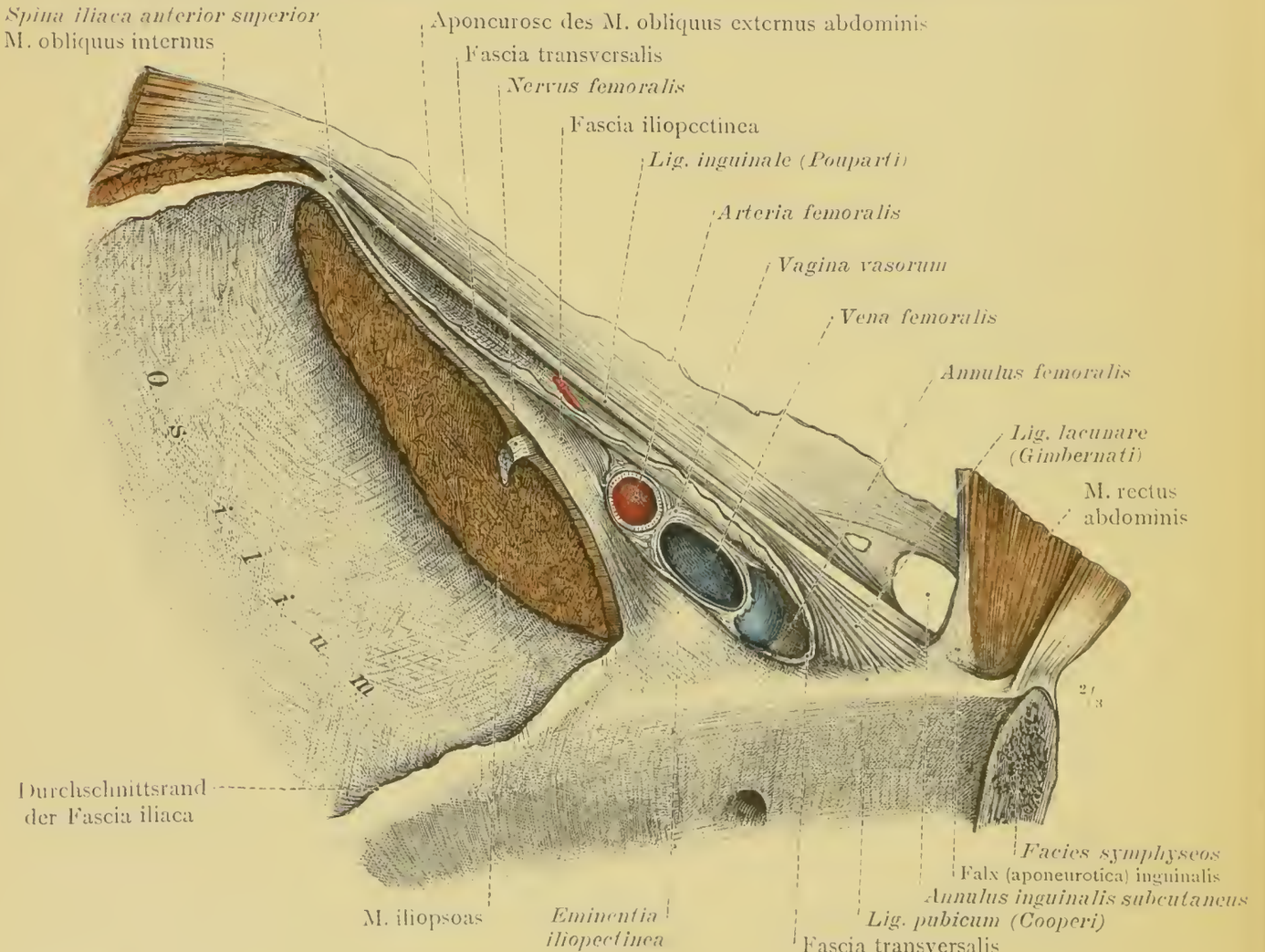

Fig. 640. Die Inhaltstheile der Lacuna musculorum und der Lacuna vasorum und ihre gegenseitigen Lageverhältnisse. Linke Körperseite; Ansicht von hinten.

Lacuna musculorum. Lacuna vasorum.

REGISTER

FÜR DIE

MUSKELLEHRE.

Lateinische Namen:

Die mit * bezeichneten Namen sind in dem von der anatomischen Gesellschaft festgestellten Verzeichnis nicht enthalten.

A.

Adminiculum lineae albae 388, 389.
Annulus femoralis 389, 390.
» inguinalis abdominalis 275, 276, 344, 385, 387—389.
» inguinalis subcutaneus 274, 349, 383, 385.
*Aponeuroses tendinum extensorum digitorum (manus) 331.
*Aponeuroses tendinum extensorum digitorum (pedis) 373, 380.
Aponeurosis 262.
» m. obliqui externi abdominis 274, 383, 385.
» palmaris 322, 332.
» plantaris 375, 376.
Arcus lumbocostalis lateralis [Halleri] 286.
» » medialis » 286.
» tendineus m. levatoris ani 346.
» » m. solei 363, 371.

B.

Bursa anserina 356, 362.
» bicipitogastrocnemialis 363.
» bicipitoradialis 316, 321.
» cubitalis interossea 321.
» glutaeofemoralis 342.
» iliaca subtendinea 348.
» iliopectinea 348, 356.
» infrapatellaris profunda 366.
» » subcutanea 350.
Bursae intermetacarpophalangeae 330.
» intermetatarsophalangeae 380.
Bursa intratendinea olecrani 320.
» mucosa subtendinea 261.
» musculi bicipitis femoris inferior 363.
» » » » superior 342.
» » coracobrachialis 314.
» » extensoris carpi radialis brevis 331.
» » flexoris carpi radialis 323.
» » » ulnaris 333.
» » gastrocnemii lateralis 363.
» » » medialis 362, 363, 369.
» » infraspinati 312.
» » latissimi dorsi 314
» » obturatoris interni 341.
» » pectinei 347.
» » piriformis 348.
» » poplitei 363, 370.
» » recti femoris 348.
» » sartorii propria 355.
» » semimembranosi 362, 370.
» » sternohyoidei 294.
» » subscapularis 313, 314.
» » tensoris veli palatini 297.
» » teretis majoris 314.
» » thyreohyoidei 294.
Bursae musculorum lumbricalium pedis 380.
Bursa praepatellaris subcutanea 350.
» » subfascialis 355.
» » subtendinea 355.
» sinus tarsi 364.
» subacromialis 312.
» subcutanea acromialis 311.
» » calcanea 374.
» » coccygea 342.
» » epicondyli (humeri) medialis 320.
» » malleoli medialis 374.
» » olecrani 314, 320.
» » praementalis 282.
» » prominentiae laryngeae 282.
» » sacralis 342.
* » » spinae iliacae posterioris 342.
» » tuberositatis tibiae 355.
Bursae subcutaneae digitorum dorsales 327, 330.
» » metacarpophalangeae dorsales 327, 330.
Bursa subdeltoidea 311.
» subtendinea m. tibialis anterioris 378.
» » » » posterioris 379.
» » olecrani 320.
» tendinis calcanei [Achillis] 370.
» trochanterica m. glutaei maximi 340, 342.
» » » » medii anterior 348.
» » » » » posterior 342.
» » » » minimi 348.

C.

Canalis adductorius [Hunteri] 351.
» femoralis 381—390.
» inguinalis 381—390.
» obturatorius 346, 347, 357, 361, 389.
* » popliteus 363, 371.
Caput (musculi) 262.
» commune 263.
» » für die palmaren Unterarmmuskeln 321.
Centrum tendineum 286, 287.
Chiasma tendinum 335.
Chorda obliqua 317.
Cornu inferius (marginis falciformis) 349, 383.
» superius » » 349, 383.
Corpus adiposum buccae 290.
Crus inferius annuli inguinalis 349, 383.
» superius » » 349, 383.

D.

Diaphragma 286, 287.
Pars costalis 281, 286, 287.
» lumbalis 286, 287.
Crus intermedium 286, 345.
» laterale 286.
» mediale 286, 345.
Pars sternalis 281, 286, 287.
*Diaphragma oris 294, 295.

E.

*Eminentiae plantares 375.

F.

Falx (aponeurotica) inguinalis 387—390.
Fascia 264.
» antibrachii 314, 320, 327, 332.
» axillaris 282, 283.
» brachii 264, 282, 283, 314.
» buccopharyngea 302.
» colli 282, 291—293.
» coracoclavicularis 282.
» cremasterica [Cooperi] 382, 383.
» cribrosa 382.
» cruris 355, 362, 364, 366, 368—370, 374.
» dorsalis manus 327.
» » pedis 366.
* » glutaea 266, 267.
» iliaca 346, 386, 387, 389, 390.
» iliopectinea 344, 389, 390.
» infraspinata 266, 267.
» lata 338, 339, 350, 355, 360, 382, 383.
* » lumbalis 285.
» lumbodorsalis 266—269, 273, 285, 342.
* » m. latissimi dorsi 283.
» nuchae 266, 267.
» obturatoria 346.
» parotideomasseterica 291, 300.
» pectinea 349, 383, 390.
» pectoralis 282, 283, 291.
» praevertebralis 292.
» superficialis 264.
» » abdominis 382.
» supraspinata 267.
» temporalis 302, 303, 306.
Lamina profunda 303, 306.
» superficialis 302, 303.
» transversalis 275, 276, 285, 344, 385, 388, 390.
Fasciculi transversi aponeurosis palmaris 332.
» » » plantaris 375.
*Fibrae annulares 334.
* » collaterales 383.
* » cruciatae 334.
» intercrurales 383.
Foramen venae cavae 286, 287.
*Fossa axillaris 283.
» cubitalis 322.
» iliopectinea 350.
» ovalis 274, 276, 349, 383.
» poplitea 358.
Fovea inguinalis lateralis, medialis 386.
» supravesicalis 386.
*Foveola radialis 327.
Funiculus spermaticus 274—276, 384, 385, 389.

G.

Galea aponeurotica 300, 302.

H.

Hiatus adductorius 356, 357, 360.
» aorticus 286, 287.
» oesophageus 286, 287.
Hypothenar 322—324.

I.

Inscriptio tendinea 262.
Inscriptiones tendineae m. recti abdominis 276, 385.

J.

Juncturae tendinum 330.

L.

Lacertus fibrosus 315, 322, 327.
Lacuna musculorum 390.
» vasorum 344, 349, 389, 390.
Lamina profunda fasciae 264.
» superficialis fasciae 264.
Ligamenta capitulorum (ossium metacarpalium) transversa 334.
Ligamenta capitulorum (ossium metatarsalium) transversa 376.
Ligamentum carpi dorsale 326—328, 330.
» » transversum 324, 334.
» » volare 322, 332.
» cricothyreoideum (medium) 294.
» cruciatum cruris 364, 366, 372, 373.
* » fundiforme pedis 365, 373.
» » penis 382.
» inguinale [Pouparti] 274, 276, 344, 345, 349, 382, 383, 389, 390.
» inguinale reflexum [Collesi] 383—385, 390.
» interfoveolare [Hesselbachi] 385, 387, 389.
Ligamenta intercostalia externa 274.
» » interna 280.
Ligamentum laciniatum 370, 371, 374.
» lacunare [Gimbernati] 344, 349, 389, 390.
» lumbocostale 270, 271, 285, 286, 343, 345.
» nuchae 267, 268.
» palpebrale mediale 300.
» patellae 353, 355, 356, 366, 367.
» pubicum [Cooperi] 344, 353, 390.
» sacrospinosum 340, 341, 346.
» sacrotuberosum 340, 341, 343.
» stylohyoideum 292—294, 296.
» suspensorium penis 274, 276, 349, 383.
» transversum cruris 366, 372.
» umbilicale laterale, medium 387.
Ligamenta vaginalia digitorum (manus) 334—336.
Ligamenta vaginalia digitorum (pedis) 376, 378.
Linea alba 274, 276, 383—385, 389.
» semicircularis [Douglasi] 275, 276, 387, 389.
» semilunaris [Spigeli] 276, 389.

M.

Margo falciformis 349, 383.
Membrana hyothyreoidea 294.
» interossea antibrachii 324, 325, 329.
» » cruris 367.
» obturatoria 345.
*Mesotenon 333.
Musculi abdominis 274—276, 278, 279, 281.
Musculus abductor digiti quinti (manus) 323, 324, 334, 336.
» » » » (pedis) 364, 366, 372, 373, 376, 377.
» » hallucis 371, 374, 376.
» » pollicis brevis 324, 334, 336.
» » » longus 326, 328—330.
» adductor brevis 345, 351—353, 356, 357, 360.
» » hallucis 378.
» » longus 345, 346, 350—353, 356, 357, 360.

Musculus adductor magnus 345, 346, 351, 352, 354, 356—360.
» minimus 345, 358—360.
» » pollicis 324, 325, 334—336.
» anconaeus 318, 319, 326, 328, 329.
Musculi antibrachii 321—329.
Musculus articularis genu 354, 357.
Musculi articulationis humeri 310—313.
Musculus auricularis anterior 300.
» » posterior 266, 302.
» » superior 266, 300.
» biceps 262.
» » brachii 314, 315, 317, 325.
» » femoris 352, 358—363.
» bipennatus 262.
* » biventer 262.
» brachialis 315—317, 319, 321, 325.
Musculi brachii 315—320.
Musculus brachioradialis 317, 319, 321—323, 325 bis 327, 329.
» buccinator 297, 303, 304, 306, 307.
» caninus 297, 300—304.
Musculi capitis 295—297, 300—308.
Musculus ceratopharyngeus 296.
» chondroglossus 296.
» chondropharyngeus 296.
» coccygeus 288, 347.
Musculi colli 290—299.
» » et capitis 289—308.
Musculus constrictor pharyngis inferior 297.
» » » medius 293, 296.
» » » superior 297.
» coracobrachialis 314—317.
* » corrugator supercilii 300, 301.
Musculi coxae 338—349.
Musculus cremaster 274—276, 384, 385.
» cricothyreoideus 294, 296.
Musculi cruris 364—371.
Musculus deltoideus 266, 269, 274, 275, 310, 317, 319.
» depressor septi 303—305.
» digastricus 292, 297, 298, 307, 308.
Musculi dorsi 266—273.
Musculus epicranius 300, 302.
» epitrochleoanconaeus 320.
» extensor carpi radialis brevis 317, 321, 326—329.
» » » » longus 317, 319, 321, 322, 326—329.
» » » ulnaris 318, 325, 326, 328, 329.
» » digiti quinti proprius 326.
» » digitorum brevis 364, 365, 367, 372, 373.
» » » communis 326—329.
» » » longus 364, 365, 367.
» » hallucis brevis 364, 365, 367, 372.
» » » longus 364, 365, 367.
» » indicis propius 326, 328—330.
» » pollicis brevis 326, 328—330.
» » » longus 326, 328—330.
Musculi extremitatis inferioris 337—380.
» » superioris 309, 336.
» faciei 300—307.
» femoris 350—361.
Musculus flexor carpi radialis 317, 322, 323, 325.
» » » ulnaris 317—320, 322, 323, 325.
» » digiti quinti brevis (manus) 324, 325, 334—336.
» » » » » (pedis) 376 bis 378.
» » digitorum brevis 376.
Musculus flexor digitorum longus 370, 371, 376, 377.
» » » profundus 324, 325, 331, 335, 336.
» » » sublimis 317, 321—323, 325, 331, 335, 336.
» » hallucis brevis 376—378.
» » » longus 370, 371, 376, 377.
» » pollicis brevis 324, 325, 334, 336.
» » » longus 322, 324, 325, 336.
» frontalis 300.
» fusiformis 262.
» gastrocnemius 358—363, 368, 369.
» gemellus (inferior, superior) 340, 341, 343, 358, 359.
» genioglossus 295, 296, 307.
» geniohyoideus 294—296, 307.
» glutaeus maximus 338—340, 342, 343, 360.
» » medius 340, 343, 345, 353.
» » minimus 341—343, 345, 353.
» gracilis 345, 346, 350, 351, 354, 360, 362.
» Horneri 301, 302.
» hyoglossus 293, 296.
» iliacus 344, 346, 347, 350.
» iliocostalis 268, 269, 273, 343.
» » cervicis 268, 269, 272, 273.
» » dorsi 268, 269, 272, 273, 343.
» » lumborum 268, 269, 273, 343.
» iliopsoas 344, 346—348, 350, 353, 354, 360, 361, 386, 390.
» incisivus labii inferioris 303, 304, 306.
» » » superioris 303, 304.
» infraspinatus 312, 318, 319.
* » interfoveolaris 275, 385.
Musculi intercostales externi 268, 271, 274, 276—280.
» » interni 275—281.
» interossei dorsales (manus) 329, 331, 334—336.
» » » (pedis) 373—379.
» » plantares 376, 379.
» » volares 334—336.
Musculus interosseus dorsalis I. (manus) 323, 324, 331, 336.
Musculi interspinales 270—272, 279, 339.
» intertransversarii anteriores 299.
» » posteriores 271, 272, 299.
* » » » laterales 270, 271, 273, 339, 343.
* » » » mediales 271, 273, 339, 343.
Musculus latissimus dorsi 266, 267, 269, 277, 278, 317.
» levator ani 288.
» » scapulae 266, 267, 269, 277, 278, 293, 298, 319.
» » veli palatini 295, 297, 308.
Musculi levatores costarum breves 270, 271, 273.
» » » longi 270, 271, 273.
Musculus longissimus 268, 273.
» » capitis 268, 270, 272, 273, 278, 308.
» » cervicis 268, 270, 272, 273.
» » dorsi 268—270, 272, 273, 343.
» longitudinalis inferior (linguae) 296.
» longus capitis 277, 293, 294, 298, 308.
» » colli 278, 293, 295, 298, 299.
Musculi lumbricales (manus) 324, 330, 332, 336.
» » (pedis) 376, 377.
» manus 330—336.
Musculus masseter 293, 302.
* Pars superficialis 302, 306, 308.
* » profunda 303, 306, 308.

*Musculi masticatorii 306, 307.
Musculus mentalis 303, 304, 306.
» multifidus 270—273, 343.
» mylohyoideus 292—295, 297, 307.
» nasalis 301—304.
Pars alaris 302—304.
» transversa 302, 303.
» obliquus capitis inferior 270—272, 278, 279.
» » » superior 268, 270—272, 278, 279, 308.
» » externus abdominis 266—269, 274—276, 278, 279, 384, 385.
» » internus abdominis 267—270, 274—276, 384, 385.
» obturator externus 341, 343, 345, 353, 356, 357, 359—361.
» » internus 340—342, 344, 347, 358, 359.
» occipitalis 266, 278, 302.
» omohyoideus 277, 292, 293, 314, 317, 319.
» opponens digiti quinti (manus) 325, 334—336.
» » » » (pedis) 364, 372, 378.
» » pollicis 325, 334—336.
» orbicularis oculi 300—302.
Pars lacrimalis [M. Horneri] 301, 302.
» orbitalis 300, 301.
» palpebralis 300, 301.
» orbicularis oris 303—305.
» palmaris brevis 322, 332.
» » longus 322.
» pectineus 345, 347, 350—353, 357, 360, 361.
» pectoralis major 274, 275, 317.
Pars abdominalis 274.
» clavicularis 274, 275, 317.
» sternocostalis 274, 275, 278.
» pectoralis minor 274, 275, 278, 317.
Musculi pedis 372—380.
Musculus peronaeus brevis 364—367, 371, 373.
» » longus 364, 366, 367, 379.
» » tertius 364, 367, 372.
» piriformis 340—347, 358, 359.
» plantaris 358—362, 368, 369, 371.
» popliteus 360—363, 366, 369—371.
» procerus 300, 301.
» pronator quadratus 323—325, 333, 334.
» » teres 317, 322, 325, 327, 328.
» psoas major 344—347, 350.
» » minor 344.
» pterygoideus externus 295, 307, 308.
» » internus 295, 307, 308.
» pyramidalis 275, 276, 385.
» quadratus femoris 340—343, 345, 346.
» » labii inferioris 300, 302—304, 306.
» » » superioris 300—302.
Caput angulare 300, 301.
» infraorbitale 300, 302.
» zygomaticum 300.
» quadratus lumborum 339, 344, 345.
» » plantae 376—378.
» quadriceps femoris 350—353, 355, 360.
» rectus abdominis 275, 276, 278, 385, 387, 389, 390.
» » capitis anterior 299, 308.
» » » lateralis 271, 272, 279, 298, 299, 308.
» » » posterior (major, minor) 271, 272, 279, 308.
» » femoris 343, 345, 350—353.
Musculus rhomboideus (major, minor) 267, 269, 319.
» risorius 290, 300, 303.
Musculi rotatores breves 271—273.
» » longi 271—273.
Musculus sacrococcygeus anterior 288, 344, 346.
» » posterior 288.
» sacrospinalis 268, 273, 285.
» sartorius 345, 350, 351, 353—355, 362.
» scalenus anterior 277—279, 293, 298, 299.
» » medius 270, 277, 278, 293, 298, 299.
» » minimus 279.
» » posterior 268, 269, 277, 278, 298, 299.
» semimembranosus 351, 354, 358—363.
» semispinalis 270.
» » capitis 267—270, 272, 273, 278, 308.
» » cervicis 270, 272, 273.
» » dorsi 270, 273.
» semitendinosus 351, 354, 358, 360, 362.
» serratus anterior 268, 274—278, 317, 319.
» » posterior inferior 267—269, 278, 343.
» » » superior 267, 269, 278.
» soleus 363, 369, 371.
» spinalis 268.
» » cervicis 268, 273.
» » dorsi 268, 273.
» splenius capitis 266—269, 277, 278, 293, 308.
» » cervicis 267—269.
» sternalis 282.
» sternocleidomastoideus 278, 292, 293, 308, 317.
» sternohyoideus 281, 292—294.
» sternothyrcoideus 277, 281, 292, 293.
» styloglossus 292, 293, 296, 297, 308.
» stylohyoideus 278, 292, 297, 308.
» stylopharyngeus 293, 297, 308.
» subclavius 274, 275, 278, 299, 311, 314, 317.
Musculi subcostales 280.
Musculus subscapularis 277, 313, 315—317.
» supinator 317, 319, 321, 323—325, 327—329.
» supraspinatus 310, 312, 313, 319.
» temporalis 306—308.
» tensor fasciae latae 338, 345, 350, 351, 353.
» » veli palatini 295, 297, 308.
» teres major 266, 269, 311, 313, 316—319.
» » minor 311—314, 318, 319.
Musculi thoracis 274, 275, 277—283.
Musculus thyreohyoideus 277, 292—294, 296.
» thyreopharyngeus 293, 294.
» tibialis anterior 364, 365, 367, 377, 378.
» » posterior 370, 371, 377, 379.
» transversus abdominis 269—271, 275, 276, 281, 385, 387, 389.
» » linguae 296.
» » menti 300, 304.
» » nuchae 266, 302.
» » thoracis 281.
» trapezius 266, 269, 278, 292, 293, 308, 319.
» triangularis 290, 293, 297, 300, 303, 306.
» triceps brachii 310—320, 329.
» » surae 368, 369.
Musculi trunci 265—288.
Musculus unipennatus 262.
» vastus intermedius 352—354, 356.
» » lateralis 345, 352, 353, 356, 358—361.
» » medialis 348, 350—354, 360, 361, 367.
» zygomaticus 290, 297, 300, 302, 303.

P.

Pericranium 300.
Perimysium 260, 261.
» externum 261.
Perimysium der Muskelbündel 260, 261.
» der Muskelfasern 260, 261.
Peritonaeum parietale 275, 386, 368.
Pes anserinus 351.
Platysma 282, 290, 291, 300, 302, 306.
Plica axillaris anterior, posterior 283.
» epigastrica 386.
» pubovesicalis 386.
» umbilicalis lateralis, media 386.
» vesicalis transversa 386.

R.

Raphe musculi mylohyoidei 295.
» pterygomandibularis 297.
Retinaculum mm. peronaeorum inferius 364, 366, 372.
» » » superius 372.

S.

*Sarcolemma 260, 261.
Septum femorale [Cloqueti] 383, 388.
» intermusculare 264.
» » femoris laterale 360.
» » » mediale 350, 351, 353, 356, 357, 359.
» » fibulare anterius 364, 367.
» » » posterius 370, 371.
» » humeri laterale 311, 319.
» » » mediale 314—317, 319.
*Sulci plantares 375.
*Sulcus antibrachii radialis, ulnaris 322.
» bicipitalis lateralis 326.
» » medialis 315.
* » deltoideopectoralis 282.
» subclaviae 299.

T.

Tendo 261, 262.
» calcaneus [Achillis] 366, 367, 369, 371.
Thenar 322, 324.
Tractus iliotibialis [Maissiati] 338, 340, 342.
Trigonum deltoideopectorale 274, 282, 293.
» femorale 350.
» lumbale [Petiti] 266, 267.

V.

Vagina musculi recti abdominis 274—276, 281, 285, 385, 389.
Vagina tendinis m. extensoris carpi ulnaris 330.
» » » » digiti quinti 330.
» » » » hallucis longi 372.
» » » » pollicis longi 330.
* » » » flexoris carpi radialis 333.
» » » » digitorum (pedis) longi 378.
» » » » hallucis longi 378.
» » » » pollicis longi 333.
» » » peronaei longi plantaris 378.
» » » tibialis anterioris 372.
» » » » posterioris 378.
Vaginae tendinum digitales (manus) 333.
Vagina » m. extensoris digitorum pedis longi 372.
» » mm. abductoris longi et extensoris brevis pollicis 330, 333.
» » » extensorum carpi radialium 330.
» » » extensoris digitorum communis et extensoris indicis 330.
» » » flexorum communium 333.
» » » peronaeorum communis 372, 378.
Venter (musculi) 262.
Vincula tendinum (digitorum manus) 331.
» » (» pedis) 380.

Deutsche Namen:

A.

Abzieher des Daumens, der kurze 324, 331.
» » » » lange 326, 328.
» des kleinen Fingers 324, 334.
» der grossen Zehe 374, 376.
» der kleinen Zehe 372, 376.
Achillessehne 369.
Achselbogen [Langer'scher] 283.
Achselfalten 283.
Achselhöhle 283.
Achsellücke, mediale und laterale 312, 313.
Adductorenschlitz 356, 357.
Antagonisten 263.
Aponeurose der Strecksehnen der Finger 331.
Armmuskel, der grosse runde 312, 313.
» » innere 316.
» » kleine runde 313.
» » zweiköpfige 315.
Armspeichenmuskel 322.
Aufheber des Schulterblattes 267.

B.

Backenmuskel 303.
Bauchmuskeln 274, 276, 279, 281.
Bauchmuskel, der äussere schiefe 274, 279.
Bauchmuskel, der gerade 276.
» » innere schiefe 274.
» » quere 276.
Bauchring 385, 387—389.
Bauschmuskel 268.
Beinhaut des Schädeldaches 300, 302.
Beuger des kleinen Fingers, der kurze 324, 334, 335.
» der grossen Zehe, der kurze 376—378.
» » » » der lange 370.
» » kleinen » der kurze 376—378.
Brustmuskeln 274, 275, 277—283.
Brustmuskel, der grosse 274.
» » kleine 274.
» » quere 281.

D.

Darmbeinlendenmuskel 344.
Darmbeinmuskel 344.
Darmbeinrückenmuskel 268.
Daumenbeuger, der kurze 324, 334, 335.
» » lange 324.
Daumenstrecker, der kurze 326, 328.
» » lange 326, 328.
Deltamuskel 310.
Dornmuskel 268.

Drehmuskel des Unterarmes, der runde 322.
» » » » viereckige 324.
Drehmuskeln, kurze des Kopfes 271.
» der Wirbel 271.

E.

Ellenbogengrube 322.
Ellenbogenmuskel 318, 326, 328.

F.

Fingerbeuger, der oberflächliche 323.
» » tiefliegende 324.
Fingerstrecker, der gemeinschaftliche 326.
Flügelmuskel, der äussere 295, 307.
» » innere 295, 307.

G.

Gegendreher 321, 327, 328.
Gegensteller des Daumens 335.
» » kleinen Fingers 335.
» der kleinen Zehe 372, 378.
Gesässmuskel, der grosse 339.
» » kleine 341.
» » mittlere 340.
Gesichtsmuskeln 300, 302, 303.
Griffelzungenmuskel 296.

H.

Hackenmuskel 316.
Halbdornmuskel 270.
Handwurzelband, das dorsale 326, 327.
» » volare 322.
Halsmuskel, der lange 298.
Halsmuskeln, tiefe 298, 299.
Handbeuger, der radiale 322.
» » ulnare 322.
Handstrecker, der radiale, kurze 321, 326.
» » » lange 322, 326.
» » ulnare 326.
Hautmuskel des Halses 290.
Hebemuskel des Hodens 274, 276, 384.
Heber des Mundwinkels 302, 303.
» » weichen Gaumens 297.
Herabzieher der Nasenscheidewand 303.
Hohlhandmuskel, der lange 322.
» » kurze 322, 332.
Horner'scher Muskel 301, 302.
Hüftmuskeln 338, 349.

J.

Jochbeinmuskel 300.

K.

Kammmuskel 351, 352.
Kapselspanner des Kniegelenkes 357.
Kapuzenmuskel 266.
Kaumuskel 302, 303.
Kaumuskeln 306, 307.
Kinnmuskel 303.
Kinnzungenbeinmuskel 294.
Kinnzungenmuskel 296.
Kniekehle 358.
Kniekehlenmuskel 369, 370.
Kopfmuskel, der lange 298.
Kopfmuskeln, gerade 299.
Kopfwender 292.
Kreuzsteissbeinmuskeln 288.

L.

Lachmuskel 300.
Längsmuskel der Zunge, der untere 296.
Leistenband 349.
Leistenkanal 349, 381—390.
Leistengruben 386, 388.
Leistenring, der äussere 349, 383.
Leitkanäle für die Sehnen der Unterarmmuskeln 331.
Lendenmuskel, der grosse 344.
» » kleine 344.
» » vierseitige 339, 341.

M.

Muskel(n), allgemeine Verhältnisse der 259—264.
» Ansatz des 261.
» Aufbau des 260, 261.
» Beziehungen zu den Gelenken 263.
» der birnförmige 340, 341, 346, 347.
» breite 262.
» der dreieckige 300.
» dreigelenkige 263.
» eingelenkige 263.
» Elementartheile des 260.
» Formen der 262.
» des Fusses 372—380.
» gefiederte 262.
» der oberen Gliedmassen 309—336.
» der unteren Gliedmassen 337—380.
» der halbhäutige 359.
» der halbsehnige 358.
» des Halses 290—299.
» » » und Kopfes 289—308.
» der Hand 330—336.
» des Kopfes 295—297, 300—308.
» mehrgelenkige 263.
» mimische des Gesichtes 300, 302, 303.
» des Oberarmes 315—320.
» » Oberschenkels 350—361.
» der Ohrmuschel, der hintere 302.
» » » » obere 300.
» » » » vordere 300.
» » pyramidenförmige 276.
» » quere der Zunge 296.
» » rautenförmige 267.
» » riemenförmige 262.
» des Rumpfes 265—288.
» der sägeförmige, hintere 267.
» » » vordere 277.
» » schmale des Nasenrückens 300.
» » spindelförmige 262.
» des Unterarmes 321—329.
» » » volare Gruppe 321—325.
» » » radiale Gruppe 321, 322, 325—329.
» » » dorsale Gruppe 321, 326, 328, 329.
» » Unterschenkels 364—371.
» Ursprung des 261.
» der vielgetheilte 270.
» » viereckige der Oberlippe 300.
» » » » Unterlippe 302.
» » Zunge 296.
» zweibäuchige 262.
» zweigelenkige 263.
» zweiköpfige 262.
Muskelbinde 264.
Muskelfaser 260, 261.
» Kern der 260.
» quergestreifte 260.
Muskelfaserbündel 260, 261.
» primäres 261.
» secundäres 261.

N.

Nabelbänder 387.
Nabelfalten 386.
Nasenmuskel 302, 303.

O.

Oberarmmuskel, der dreiköpfige 318.
Obergrätenmuskel 312, 313.
Oberlippe (sagittaler Durchschnitt) 305.

R.

Rippenhalter 298.
Rippenheber 271.
Rückenmuskel, der breiteste 266.
» » längste 268.
Rückenmuskeln 266—273.
» breite 266, 267.
» kurze 271.
» lange 268, 270.
Rückgratstrecker, der gemeinsame 268.
Rumpfmuskulatur, Schema der 284.

S.

Samenstrang 383—385.
Scalenuslücke 277, 279, 298.
Schädelhaube 300—302.
Schädelhaubenmuskel 300, 302.
Scheide des geraden Bauchmuskels 281.
Scheidenbänder der Beugesehnen der Finger 334.
» » » » Zehen 376.
Schenkeldreieck 350.
Schenkelkanal 349, 381—390.
Schenkelmuskel, der schlanke 351.
» » vierköpfige 351, 352.
» » vierseitige 340, 341.
» » zweiköpfige 358.
Schenkelöffnung des Schenkelkanals 349, 383.
Schenkelring 389.
Schienbeinmuskel, der hintere 370.
» » vordere 364, 365.
Schläfenmuskel 306.
Schliessmuskel der Lider 300, 301.
» des Mundes 303—305.
Schneidermuskel 350.
Schneidezahnmuskeln 303.
Schollenmuskel 369.
Schultergelenksmuskeln 310—313.
Sehne 261.
Sehnenscheiden der Fingerbeuger 333.
» » Fingerstrecker 330.
» am Fussrücken 372.
» der Regio retromalleolaris 378.
» » Wadenbeinmuskeln 372, 378.
Sohlenbinde 375.
Sohlenmuskel 368, 369.
Spanner des weichen Gaumens 297.
Spulmuskeln des Fusses 377.
» der Hand 324.
Steissmuskel 288.
Stirnmuskel 300.
Streckaponeurose der Finger 329—331.
Strecker der grossen Zehe, der kurze 372.
» » » » » lange 364, 365.
Synergisten 263.

U.

Unterarmrinne, ulnare und radiale 322.
Untergrätenmuskel 312.
Unterkiefermuskel, der zweibäuchige 292.
Unterkieferzungenbeinmuskel 294, 295.
Unterschlüsselbeinmuskel 274.
Unterschulterblattmuskel 313.

V.

Verstopfungsmuskel, der äussere 356, 357.
» » innere 340, 347

W.

Wadenbeinmuskel, der dritte 364.
» » kurze 365, 366.
» » lange 366.
Wadenmuskel, der dreiköpfige 368.

Z.

Zehenbeuger, der kurze 376.
» » lange 370, 377.
Zehenstrecker, Aponeurosen der 373.
» der kurze 364, 372.
» » lange 364.
Zungenbeinmuskeln, die unteren 292, 293.
Zungenbeinzungenmuskel 296.
Zuzieher des Daumens 324, 334.
» der grossen Zehe 378.
» des Oberschenkels 350—361.
Zwerchfell 286, 287.
Zwerchfellschenkel 286.
Zwillingshüftmuskel 340.
Zwillingsmuskel der Wade 368.
Zwischendornmuskeln 271, 339.
Zwischenknochenmuskeln des Fusses, dorsale 379.
» » » plantare 379.
» der Hand, dorsale 331, 335.
» » » volare 335, 336.
Zwischenquerfortsatzmuskeln, hintere 271, 299, 339.
» vordere 299.
Zwischenrippenmuskeln, äussere 279.
» innere 280.

WELLCOME LIBRARY INSTITUTE